COLUMBIA LIBRARIES OFFSITE
HEALTH SCIENCES STANDARD
HX64052087
RD118 B96 La greffe osseuse ch
RECAP

COLLEGE OF PHYSICIANS AND SURGEONS
COLUMBIA UNIVERSITY
1545 GASPAR TALLACOTIUS 1599
THE JEROME P. WEBSTER
LIBRARY OF PLASTIC SURGERY

LA GREFFE OSSEUSE CHEZ L'HOMME

ET

L'IMPLANTATION D'OS DÉCALCIFIÉS

PAR

Le Docteur F. BUSCARLET

Ancien interne lauréat des hôpitaux de Paris
Médaille de bronze de l'Assistance publique
Tenon, Maternité de la Charité, Enfants-Malades, Necker

PARIS

G. STEINHEIL, ÉDITEUR

2, RUE CASIMIR-DELAVIGNE, 2

1891

Digitized by the Internet Archive
in 2010 with funding from
Open Knowledge Commons

http://www.archive.org/details/lagreffeosseusec00busc

LA
GREFFE OSSEUSE CHEZ L'HOMME
ET
L'IMPLANTATION D'OS DÉCALCIFIÉS

DU MÊME AUTEUR

Tumeur kystique du vagin (examen histologique). *Union médicale*, 16 octobre 1888.

Kyste muqueux développé dans le muscle jambier antérieur. *Bulletins de la Société anatomique*, février 1889.

L'anesthésie à la cocaïne en chirurgie. *Revue médicale de la Suisse romande*, janvier 1889.

L'emploi du naphtol B dans l'ophtalmie des nouveau-nés. *Archives de tocologie*, juillet 1889.

Anévrysme de l'aorte abdominale. *Bulletins de la Société anatomique* avril 1890.

Tumeur sacro-coccygienne chez un nouveau-né (Présentée par le Dr BUDIN). *Bulletins de la Société d'obstétrique*, mars 1889.

Infection perpuérale limitée aux poumons. *Bulletins de la Société anatomique*, juillet 1890.

Lymphadénomes généralisés. *Bulletins de la Société anatomique*, novembre 1890.

Môle hydatiforme, albuminurie. *Archives de tocologie*, novembre 1890.

Tuberculose utérine. *Bulletins de la Société anatomique*, décembre 1890 et janvier 1891.

La greffe d'os morts. Revue générale de la *Gazette des hôpitaux de Paris*, novembre 1891.

IMPRIMERIE LEMALE ET Cie, HAVRE

LA GREFFE OSSEUSE CHEZ L'HOMME

ET

L'IMPLANTATION D'OS DÉCALCIFIÉS

PAR

Le Docteur F. BUSCARLET

Ancien interne lauréat des hôpitaux de Paris
Médaille de bronze de l'Assistance publique
Tenon, Maternité de la Charité, Enfants-Malades, Necker

PARIS

G. STEINHEIL, ÉDITEUR

2, RUE CASIMIR-DELAVIGNE, 2

1891

Webster library
RD
118
B96

TABLE DES MATIÈRES

Pages

INTRODUCTION 7

PREMIÈRE PARTIE. — LA GREFFE OSSEUSE VIVANTE 11

a) *Chez les animaux* 11

b) *Chez l'homme* 17

Historique 17

Indications 22

Choix du transplant 22

Transplantation 24

Résultats 26

Observations de greffes vivantes 29

DEUXIÈME PARTIE. — L'IMPLANTATION D'OS MORTS DÉCALCIFIÉS 63

Historique 63

Manuel opératoire 68

Résultats 75

Physiologie expérimentale 80

a) Travaux antérieurs 80

b) Expériences personnelles 90

c) Parallèle entre les greffes vivantes et l'implantation d'os morts 96

Observations d'implantation d'os morts ..... { Étrangères ..... 102 / Personnelles 130

CONCLUSIONS 147

INDEX BIBLIOGRAPHIQUE 150

LA
GREFFE OSSEUSE CHEZ L'HOMME
ET
L'IMPLANTATION D'OS DÉCALCIFIÉS

INTRODUCTION

Un jeune garçon, atteint d'une ostéite ancienne de l'extrémité inférieure des os de la jambe était entré dans le service de notre maître, le professeur Le Dentu. L'indication du traitement était la résection étendue des lésions, mais une difficulté surgissait : la résection simple devait amener fatalement un raccourcissement considérable de la jambe; d'autre part, l'opération de Wladimiroff-Mikulicz qui soude le pied dans l'axe de la jambe pour faire marcher le malade sur la pointe des orteils, et évite le raccourcissement, était absolument contre-indiquée dans ce cas vu l'état d'atrophie du pied, qui n'aurait pas permis l'usage qu'on lui demandait. M. le professeur Le Dentu eut l'idée d'essayer la résection en remplaçant l'os enlevé par un bloc d'os décalcifié.

Le résultat fut absolument inespéré, et d'autres cas se présentèrent dans le service où la même méthode fut suivie.

Notre maître nous donna l'idée de faire notre thèse inaugurale sur ce sujet, et d'entreprendre quelques expériences sur les animaux pour étudier ce que devenaient ces os implantés, s'ils reprenaient une nouvelle vie, comme l'ont dit quelques auteurs, s'ils s'enkystaient comme des corps étrangers, ou s'ils se résorbaient et ne servaient que de tuteur provisoire.

Nous avons voulu dans ce travail étudier l'implantation d'os morts et la différencier de la greffe vivante, à laquelle beaucoup de chirurgiens ont voulu la substituer; nous avons été obligé de reprendre presque entièrement l'histoire de la greffe osseuse pour en rassembler tous les documents, et d'autre part nous avons recueilli toutes les observations que nous avons pu sur l'implantation d'os vivants ou morts.

Nous espérons, en analysant les échecs aussi bien que les succès, indiquer les cas où convient l'une ou l'autre méthode, et aussi les cas où ni l'une ni l'autre ne doivent être tentées.

Il eût été intéressant de faire un parallèle entre les *résections osseuses dans la continuité des os longs* (pour tumeurs, cals vicieux, pseudarthroses, etc.) suivies de raccourcissement du membre et les interpositions d'os. M. Le Dentu a fait plusieurs de ces résections, et a présenté cette année un malade à la Société de chirurgie chez lequel la guérison s'était faite avec un fort raccourcissement ; mais cette étude nous eût entraîné trop loin, nous nous bornons à la signaler.

De même, nous avons dû laisser de côté l'étude des différents modes de réparation des *pertes de substance du crâne*, ne retenant que les observations qui ont un intérêt historique pour notre sujet.

Nous avons divisé notre travail de la manière suivante :

Dans une première partie, nous étudions la *greffe d'os vivants*, celle qui a été le plus anciennement employée, les premiers essais ayant été faits sur les animaux, nous les avons résumés dans un court chapitre ; puis nous en venons à la greffe chez l'homme, avec son historique, ses indications, sa technique, et ses résultats.

Dans la seconde partie, nous passons en revue les différentes substances qui ont été proposées pour combler les pertes osseuses, nous arrêtant seulement à l'étude de l'*implantation d'os décalcifiés*.

Un chapitre de physiologie expérimentale la termine.

Nous faisons ensuite comme conclusions un parallèle entre la greffe vivante et l'implantation d'os morts, au point de vue de leurs indications et nous signalons les cas où il faut recourir à d'autres procédés.

Nous sommes heureux de pouvoir profiter de l'occasion qui s'offre à nous de remercier tous nos maîtres dans les hôpitaux. M. le professeur Le Dentu chez lequel nous terminons nos quatre années d'internat a bien voulu accepter la présidence de notre thèse après nous en avoir inspiré le sujet, nous le prions d'accepter nos plus vifs remerciements pour cette haute marque de bienveillance.

Nos autres maîtres dans l'internat, MM. les Drs Reclus et Richelot, professeurs agrégés, chirurgiens des hôpitaux (Tenon, 1888).

Budin, professeur agrégé, accoucheur des hôpitaux (Charité, 1889).

Descroizilles, médecin des hôpitaux (Enfants-Malades, 1889).

Rendu, professeur agrégé, médecin de l'hôpital Necker (1890).

Hanot, professeur agrégé, médecin de l'hôpital St-Antoine (Internat provisoire, 1887) et Ch. Nélaton, professeur agrégé, chirurgien des hôpitaux, ont toujours été trop dévoués pour nous, pour que nous ne les associions tous dans la même expression de reconnaissance.

M. le Dr Terrillon, professeur agrégé, chirurgien de la Salpêtrière, a été notre maître d'externat, M. le Dr Lancereaux, professeur agrégé, médecin de l'Hôtel-Dieu, a dirigé nos premiers pas dans la clinique médicale ; nous les prions d'agréer tous nos remerciements. Quant à M. le Dr Jalaguier, professeur agrégé, chirurgien du Bureau central il nous a soigné avec

tant de dévouement et d'affection que les termes nous manquent pour lui exprimer les sentiments que nous éprouvons à son égard.

Nous remercions nos collègues Appert, Boulloche et Reblaud pour les nombreuses traductions qu'ils ont bien voulu nous faire, et notre ami le Dr Lyot, chef de clinique, pour les deux figures que nous lui devons.

PREMIÈRE PARTIE

GREFFE OSSEUSE VIVANTE

a) **Greffe osseuse chez les animaux.**

Les premières tentatives de greffe osseuse ont été faites sur les animaux. Depuis l'année 1810 jusqu'à nos jours, de nombreuses expériences ont été faites avec ou sans succès, et les noms de Merrem, Philipp von Walther, Heine, Flourens, Ollier, Klenke, Middeldorpf, Jonck, Wolf, s'y rattachent.

Middeldorpf, en 1852, ayant introduit des morceaux de radius de pigeon dans la cavité abdominale d'un autre pigeon, vit l'os transplanté subir la dégénérescence graisseuse et se résorber.

M. Ollier (*Acad. sciences*, 28 mars 1859) est le premier qui réussit à *transplanter* des os sous la peau ou dans des régions où il n'y a pas d'os normal. En 1858, il changeait chez un lapin âgé de 8 mois, des pièces de la diaphyse des deux radius, mettant à droite, la portion prise à gauche, et vice versa.

Il a échangé des os entre des animaux de même espèce ou d'espèces différentes ce qui très a bien réussi dans certaines conditions ; après avoir transplanté des os d'un lapin sur un autre et les avoir logés sous la peau ou bien à la place de l'os analogue préalablement enlevé, il les a vus contracter des adhérences sur ce nouveau terrain et continuer d'y vivre et de s'accroître par couches successives, en épaisseur surtout ; c'est grâce au périoste, dit-il, que les os ont pu reprendre vie, sans lui la greffe est incertaine.

Les transplantations chez des animaux d'espèces différentes et surtout éloignées, ne réussissent pas.

Jusqu'à ce moment, il n'existait que des faits de RÉIMPLANTATION OSSEUSE à la suite de trépanation : Merrem, Walther, firent (au début de ce siècle) les premiers essais sur un chien, lorsqu'un an après l'expérience, Walther sacrifia le chien trépané, on trouva la rondelle osseuse solidement fixée, mais d'un blanc plus pâle que le reste de la boîte crânienne, ce qui fit penser qu'elle était seulement enkystée par le cal. Heine admit que l'os s'était exfolié en entier et avait été remplacé par une régénération osseuse venant des bords de la perte de substance, la rondelle replacée servant seulement d'agent irritant. Pour Flourens, la vitalité du fragment réimplanté était incontestable ; le 8 août 1859, il démontra (*Acad. des sciences*) que des fragments du crâne réimplantés chez le cochon d'Inde sont vivants et ne se résorbent pas ; chez deux phoques, il a échangé les disques osseux venant de la trépanation, la réunion fut complète.

J. Wolff a démontré cette vitalité en 1863, en nourrissant des animaux avec la garance et en montrant la coloration d'un rouge plus vif du disque replacé. Il répéta les expériences de M. Ollier, mais sans pouvoir obtenir aucune végétation osseuse.

Bogdanowski, en 1860, a transplanté sur des chiens des fragments de diaphyses du radius et du cubitus, mais l'os transplanté ne se greffa pas.

Puis viennent les expériences de Paul Bert (1863) sur la transplantation des queues de rat.

En janvier 1887, le Dr Bernays, de St-Louis, a rapporté quelques expériences d'après lesquelles, à l'aide de sciure d'os à des degrés de finesse variables, il produisait du tissu osseux dans différents points des membres de l'abdomen et du dos de deux chiens ; mais ses tentatives pour greffer de grands fragments osseux ont échoué.

Au Congrès de Berlin de 1890, M. Ollier donne le résumé actuel de ses expériences, il divise les greffes en trois catégories :

1° *Greffes autoplastiques*, dans lesquelles le *transplant* (fragment qui servira de greffe) est pris sur le *sujet* lui-même et transporté dans une autre région du corps.

2° *Greffes homoplastiques* dans lesquelles le transplant est pris sur un *sujet* différent, mais de la même *espèce*.

3° *Greffes hétéroplastiques* dans lesquelles le transplant est emprunté à un individu d'*espèce différente*. Suivant lui, avec les greffes de 1re et 2e catégories, le transplant s'accroît, augmente d'épaisseur et dans certains cas de longueur, tandis que dans les greffes hétéroplastiques, le transplant est toujours résorbé tôt ou tard; il adhère pendant un certain temps aux tissus périphériques, reçoit de nouveaux vaisseaux mais ne s'accroît jamais, et bientôt il se résorbe. Le plus souvent entre animaux d'espèces éloignées, le transplant s'enkyste, devient gras et jaunâtre, et disparaît lentement quand il n'est pas l'occasion d'un abcès qui l'entraîne au dehors.

Toutes les greffes des mammifères (lapin et chat) au poulet ont échoué : le transplant malgré l'apparence était mort, enkysté.

Au contraire, les transplantations réussissent du poulet au lapin : un fragment de radius de poulet de 35 millim. mis à la place d'un fragment de même dimension pris sur le cubitus d'un lapin, était solidement adhérent par une de ses extrémités, vasculaire au moins dans sa plus grande partie, mais ne présentait nulle part de signe de croissance. Il avait la même épaisseur qu'au moment de sa transplantation, pas de couches sous-périostiques nouvelles.

En même temps, M. Ollier transplantait dans la crête et sous la peau du poulet, des fragments d'os du même animal, et quelques mois après, il constatait une compacité plus grande du tissu osseux du transplant et son grossissement.

Il y a insuccès constant, lorsqu'on greffe du tissu osseux provenant d'un animal supérieur (lapin) à un inférieur (poulet).

Un lambeau de radius de *lapin* long de 26 millim. est transplanté sur l'avant-bras d'un *chat* à la place d'un fragment de

radius de même dimension; au bout de 2 mois il est très adhérent, vasculaire, fait corps avec les extrémités osseuses contiguës, mais n'a pas augmenté de volume et ne présente aucune néoformation à la périphérie.

Ce transplant est fixé à ses extrémités par des expansions périostiques, venant des bouts osseux contigus. Ces expansions qui commencent à s'ossifier, coiffent les extrémités du transplant; au-dessous de lui on voit une gaine incomplète qui provient du ligament interosseux ou du périoste du cubitus, et qui lui forme comme une sorte de berceau. Totalement fournies par les tissus du sujet récepteur, ces expansions sont les véritables moyens d'union et de consolidation du transplant.

Celui-ci ne sert que par sa résistance et son volume qui rétablissent momentanément la continuité du radius ; mais il ne joue qu'un rôle passif dans lequel il sera remplacé bientôt par une tige osseuse nouvelle, formée par les tissus du sujet récepteur. Le transplant n'est en pareil cas qu'un *soutien temporaire* destiné à disparaître ; raréfié et remanié dans sa structure, il sera finalement remplacé par des tissus venant des bouts de l'os ancien.

Quant aux os entiers transplantés d'un animal sur un autre, ils ont toujours disparu.

Telles sont les conclusions qu'il donne de ses expériences.

Cependant, en 1886, Ferrari cite les expériences suivantes : faites chez le chien, le lapin, le poulet. Dans 15 cas où il s'est attaché à opérer le plus antiseptiquement possible, il a fait l'excision et tenté la greffe de morceaux d'os comprenant tantôt l'épaisseur toute entière, tantôt la lame la plus superficielle du tissu compact avec ou sans périoste, tantôt celle qui limite le canal médullaire ; les fragments réimplantés avaient jusqu'à 4 centimètres. Il a obtenu 13 succès, et ayant eu soin de faire l'injection des os sur les pièces, il démontra que les fragments avaient contracté des adhérences vasculaires. Au microscope il

a pu suivre pas à pas toutes les étapes de ce recollement et de la ramification osseuse par néoformation vasculaire.

Durante a changé de côté les deux tibias chez un poulet ; au bout de 20 jours, l'animal courait aussi bien qu'avant et est resté en parfait état. Les greffes ne se résorbent donc pas plus tard comme le dit Ollier.

M. Mossé (1888) a *réimplanté* 4 fois (3 lapins et un chien) la rondelle enlevée après la trépanation avec 3 succès.

Chez six lapins il a fait la *transplantation* sur des animaux de même espèce, avec excellent résultat, d'autant plus rapide que les animaux étaient plus jeunes et de la même portée. En outre, il a réussi la transplantation du *chien au singe.*

Kosmowsky a montré que la réunion se produisait par un véritable cal comme dans une fracture, il vit ce cal réunissant les bords osseux partir des lacunes osseuses de la moelle du diploé ; ces lacunes se remplissent d'abord de tissu granuleux, qui se transforme ensuite en tissu cellulaire. Dans ce dernier apparaissent des ostéoblastes qui se différencient peu à peu en tissu ostéoïde, puis en véritable tissu osseux.

Adamkiewicz (1889) a confirmé ces expériences devant l'Académie des sciences de Vienne, et voici ses conclusions :

1° Des rondelles osseuses de 6 à 9 cent. de diamètre enlevées par trépanation du crâne *peuvent se souder complètement* lorsqu'elles sont remises en place avec toutes les règles de l'antisepsie.

2° Le temps nécessaire pour la réussite de la greffe osseuse varie entre *quatre et six semaines ;* au bout de ce temps, on peut déjà constater une réunion entre les rondelles osseuses et le reste de l'os.

3° La rondelle à transplanter *peut être exposée à l'air pendant cinq à dix minutes* sans que cela nuise au succès, mais il vaut mieux la conserver dans une solution *d'acide phénique à* 2 *ou* 3 0/0.

4° Des fragments osseux *plus grands* (1 cent. en longueur et

en largeur) dont les bords ne sont pas lisses peuvent être transplantés avec le même succès dans les conditions mentionnées.

5° On peut de cette façon transplanter des fragments osseux *d'un animal sur l'autre.*

6° La réunion osseuse a lieu aux bords de contact des os. Ceux-ci s'ossifient et deviennent de plus en plus indistincts, tandis que les surfaces osseuses libres conservent leur forme et leur caractère ordinaire. Aux points où le fragment implanté n'atteint pas le bord de l'os, la réunion n'est pas osseuse mais ligamenteuse.

Ces expériences ont été faites sur le lapin. Dans un travail ultérieur, il dit :

1° La réunion organique entre le fragment osseux transplanté et le terrain mère est d'abord établie par du *tissu conjonctif* caractérisé microscopiquement par des noyaux abondants, des pelotons et des mailles lâches de tissu fibrillaire.

Plus tard seulement se fait l'*ossification* dans ce tissu.

Elle débute en grande partie dans le terrain mère, en partie aussi dans le tissu conjonctif où elle apparaît sous forme d'îlots disposés à travers les pelotons de tissu conjonctif et dispersés en rayons, réunissant l'os des deux côtés. L'ossification marche très lentement ou ne se fait pas du tout dans les ponts très larges de tissu conjonctif.

2° Tandis que les îlots d'ossification s'accroissent, le tissu conjonctif de soutien diminue, et il vient un moment où il y a continuité osseuse complète entre les os implantés et le terrain mère.

Au bout de quelques mois la réunion est parfaite et les vaisseaux sont communs, comme le montrent les préparations injectées.

3° Dans la réunion des os, le périoste ne joue aucun rôle; cette réunion se fait même lorsqu'on enlève le périoste des os avant leur transplantation.

4° Il se forme un nouveau périoste en même temps que s'effectue la réunion osseuse.

Pour résumer ce qui a trait à la greffe osseuse chez les animaux, nous dirons :

Il est actuellement démontré qu'on peut greffer des fragments osseux, non seulement lorsqu'ils proviennent *du sujet même* chez lequel on fait le transplant, mais aussi lorsqu'ils proviennent d'un autre animal *de même espèce*, ou même d'une *espèce inférieure* (Ollier).

Pour ce qui est de la transplantation d'os entiers, elle ne serait possible que chez les animaux inférieurs comme le lapin; M. Ollier n'a jamais pu réussir chez le chien.

Quant aux phénomènes intimes qui se passent lorsque l'on a implanté un os, tandis que M. Ollier pense que le transplant est résorbé petit à petit et remplacé par un tissu osseux nouveau venant soit du tissu médullaire de la partie greffée, soit des tissus voisins, Adamkiewicz soutient qu'il y a une continuité osseuse parfaite entre le fragment réimplanté et l'os voisin, ils ont des vaisseaux communs, et le transplant vit et s'accroît pour son propre compte sans se résorber.

b) Greffe osseuse chez l'homme.

Historique. — Si nous recherchons maintenant les cas de greffe osseuse chez l'homme, nous trouvons partout que la première implantation date de 1670, mais tous les auteurs traitent le récit suivant de pure fable :

Obs. 1. — Un noble Russe, suivant le rapport d'un ecclésiastique nommé Kraawinckel, du temps de Job à Meckrem (*Obs. médico-chirur.*, Amstelodami, 1682, p. 7) reçut d'un Tartare un coup de sabre à la tête, lequel lui enleva une assez grande partie du cuir chevelu et la portion osseuse correspondante, qui restèrent perdues sur le champ de bataille. Le chirurgien, pour boucher l'ouverture du crâne, détacha de celui d'un chien tué à cet effet une pièce d'os de même forme et de même dimension que celle qui manquait et l'arrangea si bien que le blessé fut parfaitement guéri. Mais notre gentilhomme dans l'excès de sa joie, raconta de quelle manière il

avait obtenu sa guérison, et bientôt les foudres de l'Eglise furent lancées contre lui. Il fallut pour rentrer dans la communauté des fidèles, qu'il se fît trancher l'immonde dépouille du chien, quoique solidement consolidée, et qu'il se soumît à un traitement plus conforme au caractère de chrétien.

Il faut remonter en 1820 pour trouver le premier fait absolument confirmé ; il s'agit d'un cas de réimplantation de fragment de la boîte crânienne, et il est dû à Philippe v. Walther :

Obs. 2. — Walther. (Velpeau, *de l'opération du trépan dans les plaies de tête*, Th. de concours, 1834, p. 258.)

Un homme de 36 ans, reçut un coup de pierre sur le pariétal gauche. Les accidents immédiats furent passagers et le blessé se crut guéri le 6e jour, mais bientôt il se développa des douleurs de tête qui, d'abord légères, augmentèrent par la suite, et reviurent par accès si violents qu'il en résulta une incapacité complète de travail. On épuisa tous les moyens connus. Enfin l'opération du trépan fut proposée, acceptée et exécutée. Walther ne trouva rien d'anormal dans la région et replaça le disque osseux qui était complètement dépouillé des parties molles et resté assez longtemps sur la table. Les téguments furent maintenus par des bandelettes et une pression modérée. Les accidents furent légers et bornés à la plaie. La suppuration s'en empara et dura trois mois, pendant lesquels les douleurs de tête disparurent complètement.

Dans la profondeur de la plaie on voyait une pièce osseuse mobile. Au bout de ce temps, Walther en fit l'extraction ; l'esquille était formée par une partie de la table externe du disque osseux ; le reste s'était réuni au pourtour du trou et se trouvait recouvert par des bourgeons charnus. L'exfoliation suppose nécessairement la vie de la portion d'os qui est le sujet de ce travail : c'est la preuve de la réunion parfaite du disque osseux au crâne. Après l'extraction de cette esquille, la cicatrisation se fit rapidement.

Obs. 3. — Walther. (Ueber die topische Behandlung der eiternden Wunden v. Graefe und Walther's *Journal der Chirurgie*, Bd IX, Heft 2, 1829, p. 201.)

W. a refait cette opération plusieurs années après, en 1829.

Il trépana un homme dans un cas où l'on avait porté le diagnostic d'encéphalite purulente circonscrite, à la suite d'un traumatisme de la tubérosité frontale droite survenu 18 mois auparavant. Il ne trouva pas de pus, réappliqua la rondelle osseuse, et les 4 lambeaux cutanés obtenus par une incision cruciale furent réunis par-dessus.

Mort 36 heures après. Les bords des lambeaux étaient réunis ; à leur surface interne ils adhéraient par une substance néoformée au disque osseux réimplanté, qui lui-même était tellement accolé à la dure-mère qu'en le soulevant légèrement avec une pince, on attirait cette dernière.

Walther ne doute pas que si le malade avait survécu, le disque osseux se serait réuni dans l'orifice de trépanation par première intention.

Obs. 4. — Wedermeyer. (Klencke, *Physiologie der Entzundung und Regeneration in organischen Geweben*, Leipzig, 1842, p. 76.)

W. trépana un soldat en ménageant les parties molles et réimplanta ensuite le disque osseux. Guérison de la plaie sans réaction. Sept ans après, mort par péritonite. Le disque osseux apparut à l'autopsie complètement adhérent et présentait dans toute son épaisseur la structure de la substance vitreuse. Les parties molles étaient solidement adhérentes au bord de l'orifice.

Wolf, de St-Pétersbourg (Grossheim, *Lehrbuch der operativen Chirurgie*, Berlin, 1830, Bd I, p. 263) a également communiqué une tentative de réimplantation de la rondelle osseuse suivie de succès.

Puis vinrent des essais infructueux destinés à greffer des os d'animaux chez l'homme :

Percy, a deux fois essayé de greffer un os de bœuf sur l'homme, il se servait d'os d'avant-bras pris sur un bœuf au moment où il venait d'être abattu. Ces bouts avaient été sciés avec soin ; ils étaient encore recouverts d'une partie de leur périoste, et Percy les avait interposés entre les fragments de la fracture, arrangés pour les recevoir ; mais il échoua et bien que ses pièces d'os de bœuf restées en place 15 et 20 jours ne présentassent pas le moindre vestige d'adhérence et de cicatrisation elles avaient manifestement nui au développement vasculaire, des surfaces sur lesquelles elles avaient porté et leur séjour trop prolongé avait fait avorter l'œuvre du cal ou de la consolidation.

M. Ollier ne réussit pas mieux en transplantant une portion de périoste humain du tibia au frontal du même malade.

En mars 1874, Mac Ewen (obs. 5) chez un malade qui avait une perte de substance de la voûte crânienne déjà en voie de granulation, appliqua une portion de pariétal d'un chien de six

semaines. Trois semaines plus tard, un tiers de la greffe se nécrosa, mais le reste adhérait solidement et la plaie se ferma.

En septembre 1874, Patterson (obs. 6), dans une pseudarthrose à la suite de fracture de l'avant-bras, transplanta un humérus de chien pour combler l'espace laissé par les deux extrémités du radius. Il avait suturé les deux fragments du cubitus. Pendant un mois, il n'y eut rien à noter, mais six semaines après, une fistule se déclara, et l'humérus du chien diminué de moitié fut rejeté ; la plaie se ferma. Ce cas de greffe malheureuse ne nuisit pas au malade, le fonctionnement du membre, grâce à un appareil, devint possible dans la suite.

En 1874 Nussbaum (obs. 7), dans un cas de pseudarthrose, datant de 4 ans, à la suite de fracture comminutive du cubitus, réséqua les extrémités osseuses, détacha un fragment du bout supérieur qui tenait encore par un pont périostique, et l'interposa entre les deux fragments. La guérison fut complète. Il se passa en somme dans ce cas, ce qui arrive dans les fractures comminutives, lorsqu'un fragment incomplètement détaché se ressoude à l'os principal.

Mais il faut se reporter en 1878 pour trouver le cas le plus important de greffe osseuse, et qui est dû à Mac Ewen. Cet auteur avait remarqué que des portions d'os privées de périoste, détachées et lavées reprennent vie; des fragments de doigts et d'orteils incomplètement détachés se réunissent ; ces faits lui ont fait concevoir de légitimes espérances pour la réussite de la transplantation osseuse.

Ayant dans son service, un enfant de trois ans (obs. 8), auquel on avait dû, pour une nécrose de l'humérus, réséquer la totalité de cet os, dont les deux tiers faisaient défaut quinze mois plus tard, Mac Ewen creusa entre les muscles un sillon qu'il remplit de fragments osseux venant d'ostéotomies faites pour corriger l'incurvation de tibias rachitiques chez un enfant. Une partie des greffes prirent, il gagna une certaine longueur d'os ; une deuxième transplantation réussit, il en fallut une troisième

pour reconstituer l'extrémité inférieure de l'humérus ; finalement l obtint trois segments osseux qu'il aviva et sutura, et en seize mois, il obtint un os solide, inférieur à celui du côté opposé de 1/2 pouce seulement, absolument utile, et permettant tous les mouvements du membre supérieur.

Un an plus tard, il publiait ce succès dans la Revue de chirurgie avec des considérations sur la transplantation osseuse.

Vient ensuite une tentative de M. Ollier, 1881, citée dans son *Traité des résections*, chez un jeune sujet de 13 ans 1/2 (obs. 7), qui avait perdu l'os cubital droit, à la suite de nécrose totale, et chez lequel 9 ans après il n'y avait aucune reproduction osseuse, il transplanta des fragments provenant du tibia d'une jeune femme opérée pour fracture vicieusement consolidée; un mois plus tard, les fragments avaient augmenté de volume, mais le malade ne voulut pas se soumettre à une nouvelle transplantation, et cinq mois plus tard tout s'était résorbé.

M. Poncet fit, en 1886, sa communication au Congrès de chirurgie, sur les greffes osseuses :

Chez un enfant de 11 ans auquel il avait réséqué un mois auparavant trente centimètres de la diaphyse du tibia, il greffa un mois plus tard des fragments osseux venant d'un enfant nouveau-né, mort d'asphyxie. Plus tard, n'ayant pas d'os humains, il greffa des fragments d'os de chevreau, et cinq mois après la réparation était complète. Dix-huit mois après l'opération, il marchait avec un appareil. Il y avait une différence de longueur de 8 centimètres entre les deux tibias (obs. 11).

En 1887, il publia une autre tentative, pour pseudarthrose du tibia, il interposa une partie de phalange du gros orteil d'un malade amputé entre les fragments, elle se greffa au fragment inférieur, mais non à l'autre, et 62 jours après il dut l'enlever. Au point de vue physiologique, ce fait était intéressant comme exemple de greffe massive réussie (obs. 12).

Dès lors, de nombreux travaux se font, de nouvelles observations sont publiées ; malgré les faits de M. Ollier qui semblent

condamner toutes les greffes autres qu'interhumaines, on publie (Marshall, White, Schermann, Jaksh, Ricard, etc.) des cas où les greffes animales ont réussi, et qui confirment les recherches d'Adamkiewicz. Dès lors, la chirurgie n'est plus limitée, et le champ de la greffe osseuse s'est élargi.

Indications. — Le plus souvent, c'est à la suite de *nécroses* survenues après ostéomyélite aiguë ou chronique, et ayant nécessité l'ablation de tout ou partie d'un os, qu'on a fait des greffes osseuses (Mac Ewen, Poncet, Ollier).

D'autres fois, c'est à la suite de *trépanation* pour fracture du crâne avec enfoncement (Mac Ewen, Seydel, Jaksch), ou pour ablation de tumeurs (Ricard).

Enfin dans des cas de *pseudarthroses* ou de *résections* dans la continuité des os on a enfoncé des chevilles provenant d'os frais (Patterson, Ollier, White, Routier, etc.), ou bien on a interposé entre les fragments un os venant d'un homme ou d'un animal.

La greffe peut être appliquée *immédiatement* après l'ablation de l'os malade, ou *quelque temps après*, lorsque la plaie est en voie de granulation.

Si l'on est bien pénétré de cette idée que les greffes ne réussissent qu'avec une *antisepsie absolue*, ou du moins dans les plaies *complètement aseptiques*, on ne fera de greffe immédiate que dans les cas non infectés, la moindre suppuration empêchant la réussite de la greffe : ainsi, après la trépanation du crâne pour enfoncement ou pour ablation d'une tumeur, pour les pseudarthroses. Au contraire, dans les cas d'ostéomyélite aiguë ou tuberculeuse, après l'ablation de l'os nécrosé, il faudra attendre la cessation de la suppuration, et même la cicatrisation des téguments, pour implanter l'os dans des tissus aseptiques.

Choix du transplant. — M. Ollier conseille de prendre chez des sujets sains, des lambeaux de la *crête du tibia;* on peut sans nuire à la résistance de l'os en retirer des lambeaux de 50 à 144 millim., il augmente même d'épaisseur ensuite. Il

faut les prendre chez des sujets jeunes et ne pas dépasser sur une grande étendue du moins l'épaisseur de la couche compacte qui limite le canal médullaire. Il ne faut pas prendre de trop grands fragments et surtout conserver l'adhérence du périoste à l'os.

Lorsque la greffe autoplastique est impossible, on prendra la greffe sur l'os d'un *enfant ;* le cubitus et le péroné coupés en tronçons de 15 à 20 millim. de long entourés de la totalité de leur périoste et garnis de leur moelle sont préférables. Les fragments taillés dans un os plus volumineux comme le tibia n'auraient jamais qu'une de leurs faces couverte par le périoste qui pour M. Ollier joue le plus grand rôle.

Mac Ewen utilise des portions de tibias réséquées chez des enfants *rachitiques* à la suite d'ostéotomies cunéiformes destinées à corriger des incurvations. Pour lui, le périoste ne joue aucun rôle.

M. Poncet conseille de n'employer que des fragments osseux très petits, ne dépassant pas 8 à 10 millim. comme longueur et 3 à 4 d'épaisseur. Ils seront empruntés de préférence aux parties du squelette où l'ossification est le plus active, aux régions juxta-épiphysaires voisines du cartilage d'accroissement ; ils comprendront le périoste. Toutes les fois que la chose sera possible, on utilisera le squelette de nouveau-nés, d'enfants.

A défaut d'os d'enfants, on peut employer comme M. Poncet des fragments venant d'*amputations* des membres pour traumatismes, ou de *résections* pour fractures mal consolidées.

Enfin, si l'on n'a pas d'os humains à sa disposition, on peut emprunter des greffes à de *jeunes animaux.* Dans le cas de Patterson, c'est un humérus de chien qui a été employé pour combler la pseudarthrose de l'avant-bras ; Mac Ewen combla une plaie du crâne avec un pariétal de chien ; M. Poncet s'est servi d'os de chevreau ; Marshall de fémur de lapin ; M. Ollier du péroné et du tibia d'un jeune chien. White d'un métacarpien de chien, Shermann de l'omoplate du même animal,

M. Chalot des os de la jambe, M. Ricard de l'os iliaque, M. Jaksch du crâne d'une jeune oie, etc.

Les greffes *massives* sont rarement indiquées et n'ont réussi que quelquefois.

Pour les pseudarthroses, les chevilles d'os peuvent être prises chez n'importe quel animal (Bergman).

Il est indispensable que l'os greffé soit extirpé avec les précautions d'asepsie habituellement employées dans les opérations (Ricard). La région de l'animal sera rasée, savonnée, lavée à l'éther puis au sublimé. L'ablation de l'os sera faite, à l'aide d'instruments stérilisés à l'étuve, par le chirurgien lui-même ou par un aide expérimenté.

L'os sera dépouillé de toutes ses parties molles : ligaments, insertions musculaires, périoste, et immergé en attendant sa mise en place dans de l'eau stérilisée bouillie, et maintenue à une température de 35 degrés environ.

L'immersion pendant quelque temps dans une solution phéniquée à 2 0/0 à une température de 38 à 40° est conseillée par Adamkiewicz et a réussi dans le cas de Jaksch.

Transplantation. — Deux cas se présentent : ou bien, il n'y a qu'une perte de substance peu considérable à combler, comme un orifice de trépanation, ou bien il s'agit d'un os entier à reconstituer.

Dans le premier cas, on pourra employer la greffe massive qui a si bien réussi dans le cas de M. Ricard ; Seydel est cependant arrivé au même résultat en comblant la plaie de petits fragments, de même que Jaksch. Dans le second cas, il faudra recourir comme Mac Ewen, Poncet, à des transplantations successives.

Les plus grandes précautions antiseptiques présideront naturellement à cette opération, la plaie destinée à recevoir le transplant devra être absolument aseptique, et l'hémostase faite autant que possible pour que l'hémorrhagie ne nuise pas au succès de la greffe.

Certains auteurs n'ont pas réuni les téguments pour pouvoir suivre les résultats de l'expérience et enlever le transplant s'il avait causé des accidents. Ainsi ont agi Seydel, Jaksch, mais ces cas portaient sur une région dangereuse, le crâne, partout ailleurs on peut suturer les téguments.

M. Ricard a suturé la peau dans son observation, mais en laissant quelques brins de catgut comme drainage, il le conseille, non seulement comme sécurité en cas d'infection de la plaie chirurgicale, mais surtout pour éviter l'accumulation de sérosité entre la portion greffée et les parties molles. La rétention de ce liquide nuisant à l'accolement et à la réunion.

Une compression douce et soutenue à l'aide d'ouate et d'éponges lui paraît aussi favoriser la réunion.

Nous devrions ici parler des nouveaux procédés d'autoplastie décrits récemment (Th. de Wagner, 1889) et qui consistent à tailler des lambeaux cutanés doublés d'une couche osseuse pour former les cavités osseuses ou les orifices de trépanation. Lücke (congrès d'Heidelberg, 1889) a pu fermer des cavités ainsi, dans un cas, il a engagé la rotule dans une cavité creusée dans le condyle interne du fémur pour l'ablation d'un séquestre.

Mais c'est surtout pour la trépanation du crâne que ces procédés ont été imaginés (Wolf, Wagner, Müller, König, Toison, etc.) (1). Ils ne rentrent pas directement dans notre sujet, aussi ne faisons-nous que les mentionner ; l'étude spéciale des modes de réparation des pertes de substance crânienne est une question à part, elle vient du reste de faire l'objet d'une thèse récente (Moisson. Th. Paris, 1891).

Quant au procédé de Phelps qui, deux fois, a essayé sans succès de laisser l'os transplanté encore attaché à l'animal dont il provient, et de le fixer dans la plaie jusqu'à ce qu'il se soit

(1) Wolf. *Centralbl. f. Chir.*, Leipzig, 1890, p. 1.
Wagner. *Centralbl. f. Chir.*, Leipzig, 1889, p. 833 et 10 janvier 1891.
Muller. *Centralbl. f. Chir.*, n° 4, 1890.
König. *Centralbl. f. Chir.*, 1890, n° 27.
Toison. *Journ. des sciences méd. de Lille*, 7 novembre 1890.

greffé pour séparer ensuite l'animal du patient (obs. 29), il paraît si peu pratique, et si aléatoire que de nouvelles tentatives n'en sont guère nécessaires.

Résultats. — La plupart des observations publiées sont des succès; nous ne prétendons pas avoir pu les recueillir toutes, mais celles que nous avons pu trouver, suffisent pour permettre de nous faire une idée de la valeur de la greffe osseuse.

Un point qui ne doit pas être oublié, c'est la *longueur de temps* nécessaire à la réussite de l'expérience; aussi, les résultats publiés au bout de quelques mois doivent être mis en suspicion; dans plusieurs cas, des greffes qui avaient paru prendre se sont ensuite résorbées (dans un cas de M. Ollier, au bout de cinq mois). Cette résorption a lieu surtout pour les greffes massives; le procédé des greffes fragmentaires est plus lent mais plus sûr.

Le malade de Mac Ewen a mis *16 mois* à guérir, avant de pouvoir se servir de son bras.

Celui de M. Poncet, ne pouvait marcher *18 mois* après qu'avec un tuteur prenant point d'appui sur l'ischion ; trois ans et demi après il faisait de grandes marches sans aucune fatigue.

Aucun des malades opérés n'a eu d'accident du fait de la greffe, et les insuccès n'ont pas nui au malade, au contraire; la greffe a produit une certaine irritation du périoste et des extrémités osseuses voisines, qui a hâté la guérison.

Les progrès de l'antisepsie ont rendu les succès plus nombreux, et il est permis d'espérer que cette voie sera de plus en plus souvent recherchée dans l'avenir.

M. Ollier cependant ne croit pas beaucoup à l'*accroissement* des greffes osseuses ; pour lui, tous les cas publiés s'expliquent par une *action de présence* que la substance osseuse transplantée a exercée sur les tissus conjonctifs voisins, le périoste resté fibreux a repris sous cette influence des propriétés ossifiantes, *jamais les fragments transplantés chez l'homme*

ou l'animal ne s'accroissent par eux-mêmes (Archives de physiologie, 1889).

La réimplantation des disques osseux après la trépanation est pour lui sans utilité, si on a conservé le péricrâne et si on l'a décollé, on obtient ensuite une membrane fibreuse, épaisse, résistante qui protège suffisamment. Cette réimplantation pourrait être dangereuse, chez un chien il a constaté des signes de méningo-encéphalite au-dessous du disque réimplanté.

MM. Lucas-Championnière et Terrier voyaient peu d'indications à cette réimplantation dans une des dernières discussions de la Société de chirurgie.

M. Ollier signale aussi la *difficulté* que l'on a de se procurer des transplants, et le *danger* qu'il y aurait à greffer des os tuberculeux ou syphilitiques. Il est rare qu'on ait à sa disposition des os jeunes, les traumatismes étant surtout fréquents chez les adultes.

L'antisepsie permet, il est vrai, dit-il (congrès de Berlin, 1890), d'implanter dans les tissus de l'homme, les substances les plus variées, pour la cure des pseudarthroses ou le comblement des déficits osseux, des fragments ou des chevilles d'os pris sur des animaux vivants ou morts, mais ils sont rapidement résorbés ; quelque temps après l'implantation des chevilles implantées dans le tibia d'animaux, on les voit disparaître et être remplacées par une néoformation osseuse provenant du sujet récepteur.

De même, dans les greffes plus volumineuses, le transplant adhère, se soude, fait en apparence pendant quelque temps partie intégrante de l'os récepteur, mais bientôt il est remanié dans sa structure, rongé par ses vaisseaux, et peu à peu remplacé par les expansions venues de l'os ancien. Il ne peut donc jouer qu'un rôle temporaire, mais utile ; dans les *pseudarthroses*, le clou organique soutiendra assez longtemps les fragments avant sa résorption, pour que les autres sources ostéogéniques aient pu pourvoir à la formation du cal. Il peut, en outre, exercer une *action de présence*, et même favoriser la réossification des

granulations qui ont résorbé les sels calcaires. Dans les réparations des *pertes de substance* comprenant toute l'épaisseur d'un os, le transplant rétablira la continuité de la tige osseuse et maintiendra sa solidité jusqu'au moment où des coulées ossifiantes dues aux proliférations des bouts de l'os ancien l'auront remplacé.

Sur soixante *chevilles* d'os frais prises sur le lapin, le veau, le mouton, une seule a été éliminée, les autres, au bout de 3 ou 4 mois, avaient disparu après leur implantation faite pour six cas de pseudarthroses.

Les greffes massives se résorbent, les greffes fragmentaires se résorbent rapidement, lorsqu'elles sont implantées sur des tissus étrangers à l'ossification normale. En semant de petits fragments osseux dans une gaine périostique vidée de son contenu osseux, on obtient une réossification plus abondante. Ces petits fragments englobés dans les proliférations de la couche ostéogène normale, se médullisent bientôt et ne laissent aucune trace au bout de 2 ou 3 mois. L'os reproduit est seulement plus volumineux. plus inégal qu'après la simple résection sous-périostée.

En terminant, il dit que ce n'est que dans les greffes *interhumaines* que l'on trouvera le moyen de réparer les déficits osseux d'une manière permanente.

En lisant l'observation de Phelps (obs. 29) on ne pourra s'empêcher de s'étonner qu'un os encore en relation avec l'animal par ses vaisseaux ne puisse continuer de vivre et se greffer sur un homme, c'est la meilleure preuve des difficultés considérables qu'on éprouve dans la greffe osseuse animale et la raison pour laquelle on y a si rarement recours.

OBSERVATIONS

Obs. 5. — *Perte de substance de la voûte crânienne, obturée par un os de chien. Prise des deux tiers de la greffe.* Mac Ewen. *Rev. Chir.*,1882. p. 4.

En mars 1874, comme j'étais chirurgien au Western infirmary Dispensary, un homme se présenta avec une perte de substance de la voûte crânienne résultant d'une plaie reçue quelques semaines auparavant. Une portion détachée de la table interne du crâne faisait saillie par cette plaie ; quand on l'eût enlevée avec les doigts, on trouva au-dessous le cerveau privé de sa dure-mère et présentant des pulsations ; il était couvert par une couche saillante de granulations ordinaires. La paroi osseuse présentait une ouverture irrégulière d'environ 1 pouce 1/2 de large. Afin de remplir cette cavité, on prit chez un chien âgé de six semaines une portion de pariétal contenant son centre d'ossification ; ce fragment fut enlevé avec le périoste.

Il avait la forme de l'orifice au milieu duquel il fut placé. On laissa une petite cavité pour le drainage dans l'intérieur de l'os. Avant la transplantation, la peau qui adhérait aux bords de l'os fut relevée, l'os fut avivé. Après la transplantation, les bords de la peau et des tissus sous-jacents furent rapprochés et réunis par des sutures. Trois semaines plus tard, un fragment comprenant le tiers de la greffe se nécrosa et les deux autres tiers adhéraient solidement, bientôt après la sortie du séquestre la plaie fut complètement fermée. En pressant avec le doigt sur le crâne, on y trouvait une sorte de petite élévation osseuse au point où avait été pratiquée la greffe, et autant qu'on pouvait le supposer par la sensation perçue à travers le cuir chevelu, la perte de substance était remplie par une couche résistante et probablement osseuse.

Obs. 6. — *Pseudarthrose, transplantation d'un os de chien comme moyen de traitement.* Patterson. *The Lancet*, vol. II, p. 539, 1878.

Au mois de janvier 1873, M..., âgé de 43 ans, de bonne constitution et non diathésique, était atteint de fracture simple des 2 os de l'avant-bras au tiers supérieur. La consolidation ne se fit pas ; 9 mois après on pratiquait successivement, et sans résultat, d'abord la section sous-cutanée du cal fibreux, puis la résection des extrémités osseuses. Au mois d'août 1874 le malade incapable de se servir de sa main qui pend inerte et œdémateuse demande à subir l'amputation. L'avant-bras n'est pas rectiligne : au niveau de la pseudarthrose existe un léger coude à sommet postérieur et interne ; les extrémités du cubitus font à ce niveau une saillie très marquée sous les téguments qui sont tendus et amincis.

Opération. — Le 14 septembre 1874, le cubitus étant mis à découvert par une incision latérale ou résèque obliquement les extrémités de manière

à augmenter la surface de contact : on applique une suture osseuse. Les extrémités radiales sont de même découvertes et réséquées, mais entre les deux bouts reste un intervalle de 18 millim. On le comble avec une longueur précisément égale d'humérus enlevé à un chien. La gaine périostale de l'os rapporté est plus longue que la pièce elle-même, de manière à pouvoir entrer en contact intime avec le périoste du radius. Sutures métalliques osseuses, sutures métalliques superficielles sauf aux extrémités des plaies qui restent ouvertes pour le trajet des fils profond. Il n'y eut aucun accident à noter pendant le 1er mois qui suivit.

3 novembre. Le cubitus est solide. Au côté radial la plaie a pris un aspect fistuleux qui fait soupçonner la présence d'un corps étranger ; le stylet ne révèle rien cependant.

Le 28. Du côté du cubitus on enlève facilement quelques esquilles qui sont presque sous la peau. Du côté externe au contraire on ne découvre aucun séquestre ; on constate seulement que tandis que le fil métallique supérieur se laisse retirer très facilement, la suture inférieure au contraire est fortement retenue. La fracture paraît d'ailleurs consolidée.

En septembre 1875, la plaie radiale restée jusqu'alors fistuleuse se ferma spontanément après avoir donné issue au morceau d'humérus transplanté ; ce fragment est diminué de moitié. Le radius s'est incliné vers le cubitus ; il existe donc une légère déviation ; mais l'opéré a pu, grâce à un appareil protecteur en cuir, reprendre ses fonctions d'ingénieur de la marine.

Obs. 7. — *Du traitement des fractures non consolidées par la transplantation de l'os.* Nussbaum. *Aertzliches Intelligenz Blatt*, 23 février 1875.

Un lieutenant saxon, de 24 ans, fut blessé en 1870, à Mars-la-Tour, d'un coup de feu à l'avant-bras droit. Le cubitus fut brisé comminutivement à sa partie moyenne, les esquilles se nécrosèrent ; le périoste avait été détruit et la cicatrisation avait amené une pseudarthrose avec ouverture d'environ six à sept centimètres communiquant à l'extérieur. Les deux extrémités osseuses étaient réunies par une mince bande fibreuse. Quoique le radius fut intact, les fonctions de l'os étaient si limités et les mouvements anormaux si étendus que le blessé fut réformé.

Le 14 juillet 1874, après avoir donné le chloroforme, Nussbaum mit à découvert la pseudarthrose. Les deux extrémités osseuses étaient amincies, recouvertes de prolongements cartilagineux et faiblement unies par un ligament fibreux peu épais. Les extrémités pointues encroûtées de cartilage et cette bandelette fibreuse, étant plus nuisibles qu'utiles, furent réséqués avec de forts ciseaux. Ensuite la face supérieure de l'extrémité du cubitus fut sciée à moitié en travers, à environ deux pouces et demi de son extrémité et à l'aide d'un ciseau bien coupant ; ce fragment supérieur du cubitus fut détaché avec son périoste parallèlement à la face supérieure, mais de manière que le périoste de l'extrémité pointue et de la face inférieure ne fussent pas séparés en même temps. De cette manière la portion d'os détachée adhérait encore à un pont périostique capable de la nourrir. En

dernier lieu, la portion de l'os ainsi détachée fut placée entre les deux fragments de manière que sa face interne et supérieure devînt externe, sa face inférieure interne, et sa face externe supérieure. Si le fragment transplanté avait été retourné de manière que sa face supérieure fut devenue inférieure, le pont périostique adhérent à sa face inférieure aurait été trop tiraillé et tordu, et probablement la circulation y eut été complètement interrompue. Dans l'espèce de gouttière dans laquelle fut placé le fragment transplanté, une incision assez profonde avait été préalablement pratiquée au milieu des parties molles indurées pour déterminer une inflammation de voisinage et favoriser l'adhésion de la portion d'os interposée. Sept sutures, bandage plâtré avec fenêtre. En *décembre* 1874 guérison complète.

Obs. 8. — *Nécrose de l'humérus. Greffes osseuses successives. Succès.* Mac-Ewen. *Rev. de chirurgie*, 1882.

William Connell, trois ans, entre dans mon service à l'Infirmerie royale de Glasgow le 17 juillet 1878. Il est dans un état d'émaciation et d'épuisement extrême, résultant d'une suppuration consécutive à une nécrose de l'humérus droit. Ses parents sont sains; ils vivent dans de mauvaises conditions hygiéniques, sont pauvres et errants. Il a l'aspect d'un enfant mal soigné ; il est faible, ses joues ont la rougeur de l'hecticité, son front se couvre de sueur au moindre effort. Tuméfaction et fluctuation sur tout le bras droit de l'épaule au coude. A la partie médiane du bras, deux cicatrices laissées par des ouvertures récentes à travers lesquels s'est échappé du pus huit jours environ avant son entrée à l'hôpital. Les téguments du milieu du bras autour de ces cicatrices sont rouges et amincis ; une ponction faite à ce niveau donne issue à quatorze onces (420 gr.) de pus liquide.

Après l'évacuation de l'abcès, on reconnut que tout le corps de l'humérus était nécrosé et déjà séparé de sa tête au niveau de la jonction épiphysaire ; légère crépitation au voisinage des condyles. De l'état actuel et des commémoratifs, on conclut que la nécrose s'était produite quatre à six semaines auparavant. Après que le pus eut été évacué et que la distension des parties molles eut disparu par cela même, on mit le corps de l'humérus à découvert par une incision mesurant un pouce carré environ et située sur la face externe du bras. L'os présentait à ce niveau une couleur sombre et avait une odeur fétide. On appliqua un pansement ordinaire, et on prescrivit un régime tonique, dans l'espoir que les forces pourraient être relevées et que l'on serait dans de meilleures conditions pour enlever la diaphyse nécrosée. Malgré le traitement, l'écoulement journalier du pus était extrêmement abondant, et comme il n'y avait point de diminution sensible, au bout de trois semaines, on crut devoir se décider à enlever la cause d'irritation.

Le 9 août 1878, la partie d'os nécrosée faisant saillie à l'ouverture susmentionnée fut divisée par la pince de Liston. La partie supérieure du séquestre fut alors saisie par une pince ordinaire tournée de manière à

être dégagée de ses adhérences permanentes et amenée au dehors. On fit de même pour la portion inférieure. Les deux portions comprenaient la totalité de la diaphyse. En face de l'ouverture, on ne pouvait ni voir, ni sentir de périoste; sa place était occupée par des fongosités; elles entouraient également le trajet par lequel l'os fut enlevé; mais à la partie supérieure, vers la tête de l'os, on découvrit du périoste adhérent à une matière calcaire rugueuse. L'ouverture laissée par l'ablation de la diaphyse fut pansée avec de la charpie phéniquée, et le bras fut soigneusement fixé sur une attelle; la suppuration resta profuse pendant une quinzaine environ, puis diminua; les trajets consécutifs à l'ablation de l'os, furent gardés ouvert aussi longtemps que possible; mais ils se fermèrent graduellement des épiphyses vers les ouvertures superficielles sans formation d'os nouveau, excepté à une courte distance de la tête de l'humérus. Après la première quinzaine, son état général s'était notablement amélioré, sous l'influence d'un bon régime, d'huile de foie de morue et d'eau de chaux. On essaya les applications locales ayant pour but de stimuler l'ossification, mais sans succès.

La plaie fut tout à fait guérie le 1er novembre et le malade quitta l'hôpital le 23 novembre 1878, avec un fragment osseux d'environ 1 pouce 3/4, adhérent à la tête humérale, fragment mince et effilé. Il n'y avait pas d'os du côté des condyles; par conséquent les 2/3 de l'humérus faisaient défaut. Un mois plus tard (décembre 1878) on le revit; la portion effilée avait augmenté d'environ 1/4 de pouce; elle mesurait deux pouces de l'acromion à son extrémité. On le revit les mois suivants, mais l'ossification n'avançait plus...

Au mois de novembre 1879 (quinze mois après l'enlèvement du corps huméral nécrosé), une incision fut faite au niveau de l'extrémité inférieure du fragment supérieur; on trouva une pointe cartilagineuse dans l'étendue d'un quart de pouce; on l'enleva en laissant une portion d'os mesurant un pouce 3/4 à partir du sommet de l'acromion. A partir de ce point, on fit un sillon de 2 pouces de long de haut en bas et correspondant à un interstice musculaire. Nulle part on ne trouva la moindre trace d'os; on n'avait pas d'autre guide que l'anatomie pour donner une situation correcte au fragment à transplanter. Après l'incision, on fit l'hémostase, et une éponge antiseptique fut placée dans la solution de continuité, toute prête alors pour recevoir de l'os.

Deux fragments furent enlevés du tibia d'un enfant de six ans atteint d'incurvation antérieure; la base correspondant à la partie antérieure du tibia recouverte de son périoste; les extrémités s'amincissaient graduellement vers la face postérieure. Après les avoir enlevées, on les sectionna avec un ciseau en petits fragments que l'on plaça dans le fond de l'incision du bras; on eut soin de les maintenir dans une atmosphère phéniquée pendant tout l'intervalle qui sépara le moment où ils furent enlevés de celui où ils furent replacés, puis on appliqua un pansement antiseptique. Il fallut environ deux à trois minutes pour l'ablation, la division et la mise en place.

On mit un drain en crin de cheval dans la plaie, puis on réunit le bord

et on la pansa avec tout le soin possible. Elle guérit sans suppuration ; la température resta normale ; *un mois après* l'opération, on regarda pour la 3e fois si la transplantation était ferme et bien réunie. Dans un examen soigneux fait au bout de *deux mois*, on constata qu'une portion d'un pouce de longueur et présentant, autant qu'on pouvait le supposer d'après la mensuration, environ 3/4 de pouce d'épaisseur, était attachée au fragment supérieur. En promenant le doigt de la tête de l'os vers la greffe, on pouvait la distinguer à la plus grande largeur. Le fragment supérieur au lieu de finir à angle aigu, était à ce moment terminé par une pointe mousse. La distance du sommet de l'acromion à l'extrémité inférieure de l'os était de 2 pouces 3/4 le bras étant appliqué contre le tronc.

C'était un *bénéfice net d'un pouce* dans la longueur.

Deuxième transplantation.

Au mois de février 1880, le fragment supérieur fut mis à nu de manière qu'on put distinguer nettement l'extrémité de la greffe; on trouva qu'elle était couverte d'une membrane fibreuse vasculaire, que l'on dut relever comme le périoste ordinaire. Au-dessous d'elle, il y avait un tissu calcaire distinct, qui avait toutes les apparences de l'os vivant. Un nouveau sillon fut creusé entre les muscles pour qu'on put y placer une greffe fraîche. Celle-ci fut prise sur le tibia d'un enfant de cinq ans atteint d'incurvation antérieure. On la divisa en pièces plus larges que la première fois ; quelques-unes mesuraient 1/2 sur 1/4 de pouce, mais la plupart n'avaient que 1/8 sur 1/16.

Tout alla bien jusqu'à la troisième semaine ; à ce moment, la température monta brusquement ; on trouva un peu de pus sur les pièces du pansement, et un des plus gros fragments osseux se montra à la surface de la plaie ; plusieurs autres portions furent éliminées ; en somme, les parties les plus volumineuses de la greffe étaient parties ; les plus petites restaient ; un tiers à peu près de la dernière greffe disparut de la sorte. Les portions expulsées étaient en voie de résorption et présentaient à leur surface de petites cavités remplies par du tissu granuleux. Après leur enlèvement, il resta une masse osseuse distincte et ferme.

Le 20 avril (deux mois après l'opération) la distance du sommet de l'acromion à l'extrémité de la greffe était de 4 pouces. C'était un gain de 1 pouce 1/4.

Troisième transplantation.

Le 9 juillet 1880. Pour celle-ci, on mit à nu les condyles et on réséqua une pointe cartilagineuse de 1/8 de pouce située entre eux et saillante dans le sens de la longueur ; c'était la seule trace du corps de l'humérus existant en ce point. La partie supérieure des condyles fut avivée après l'ablation de la pointe. Un sillon fut creusé entre les muscles du condyle à

l'extrémité inférieure du fragment supérieur. Deux coins osseux furent enlevés chez un enfant de 9 ans affecté d'incurvation tibiale antérieure. Chacun d'eux avait un 1/2 pouce d'épaisseur à la base et mesurait 3/4 de pouce de longueur du sommet à la base. Ils furent partagés en fragments plus petits que la dernière fois et introduits dans le sillon artificiel ; la plaie guérit très bien, sauf en un point de son extrémité inférieure, par lequel s'éliminèrent quatre petits séquestres après le deuxième et le troisième pansement. Au milieu du mois d'août, on avait une saillie osseuse régulière et ferme se dirigeant des condyles vers le fragment supérieur. Le malade quitta l'hôpital, y rentra le 27 octobre 1880.

A ce moment la dernière greffe était toujours ferme et mesurait de 1 pouce 3/4 à 2 pouces de longueur ; elle était plus épaisse que les deux autres. Les deux greffes se touchaient et pouvaient être réunies.

Avivement des extrémités des greffes. — On pensa qu'il serait bon dans ces conditions d'aviver les extrémités osseuses et de les suturer ensuite. L'opération fut faite le 31 octobre (3 mois 1/2 après la dernière greffe). Deux extrémités étaient osseuses et semblaient parfaitement vivantes. Elles étaient recouvertes par une membrane fibreuse vasculaire ressemblant au périoste. Il fut difficile d'assurer un affrontement correct ; on dut même enlever pour l'assurer plusieurs fragments d'os avec la pince coupante.

Six semaines plus tard, quand on examina la plaie, la réunion était parfaite, les extrémités osseuses adhéraient toutes l'une à l'autre, et le 9 janvier 1881, les os étaient en voie de réunion ; afin de la hâter, on introduisit deux chevilles à l'aide d'un vilebrequin, on les laissa 4 ou 5 semaines en place, et quand on les retira, la réunion était complète.

Au commencement de mars 1881 l'os était fermement uni, à partir de la tête des condyles, et mesurait 6 pouces tandis que l'humérus gauche avait 6 pouces 1/2, c'est-à-dire 1/2 pouce de plus que l'os formé par transplantation.

En tournant les condyles, la tête humérale répondait au mouvement, le jeune opéré pouvait porter son bras à sa tête et faire tous les mouvements.

Donc *quinze mois après* l'ablation du séquestre, 1re transplantation osseuse (novembre 1879).

Guérison complète en mars 1881 (16 mois).

Obs. 9. — *Absence totale de la diaphyse du cubitus, consécutive à une nécrose de cet os. Greffes osseuses fragmentaires le long du cordon fibreux qui occupe la place du cubitus. Réunion immédiate de la plaie. pas de suppuration. Résorption des transplants constatée cinq mois après.* Ollier. *Traité des résections*, t. I, p. 383.

Le 2 juillet 1881, je fis des transplantations de fragments osseux sur un jeune sujet âgé de 13 ans et demi, qui avait perdu l'os cubital droit, à la

suite d'une ostéo-myélite aiguë terminée par la nécrose totale de la diaphyse.

On ne pratiqua aucune opération, l'os nécrosé sortit tout seul par une des fistules qui s'étaient produites le long de l'avant-bras.

L'enfant avait 4 ans à cette époque. Trois ans après, en 1874, il entra dans mon service. Je me contentai de lui faire appliquer un appareil pour soutenir et relever la main, qui s'inclinait de plus en plus sur le bord cubital de l'avant-bras.

Je le revis sept ans plus tard, en 1881, et je constatai que le cubitus manquait aussi complètement qu'au moment de mon 1er examen. Rien ne s'était formé à la place de la diaphyse on ne sentait pas le moindre grain osseux le long du tractus fibreux qui représentait le cubitus. Membre atrophié : main ballante sans force ; on peut la renverser sur la face dorsale de l'avant-bras, et les bouts de doigts arrivent jusqu'à l'olécrâne ; tout l'avant-bras est raccourci. Le radius du côté malade mesure 14 centim. il est incurvé en dedans ; le radius sain mesure 206 millim. L'humérus du côté malade, qui présentait, il y a 7 ans, un centimètre d'allongement atrophique (20 cent. contre 19 du côté sain) est aujourd'hui plus court d'un centimètre.

En présence de cette difformité qui devenait de plus en plus gênante et qui tenait à l'absence du cubitus, je crus le cas très favorable pour essayer les greffes osseuses.

N'ayant pas à ma disposition de matière à transplanter provenant d'un sujet de cet âge, je pris un morceau de tibia sain que j'empruntai à une jeune femme de 26 ans, très saine d'ailleurs, à qui je pratiquai une excision cunéiforme pour une fracture vicieusement consolidée.

Ayant d'abord creusé deux loges au niveau du tractus fibreux qui représentait le cubitus, je divisai le coin pris sur le tibia en plusieurs fragments avec un ciseau bien tranchant, après avoir eu soin d'inciser le périoste avec le bistouri dans la direction où devait s'enfoncer le ciseau. Sans cette précaution le ciseau aurait pu mâcher et décoller irrégulièrement le périoste. Je taillai trois de ces fragments de manière qu'ils eussent une surface périostique le plus large possible. Ils mesuraient 10 à 12 millimètres en longueur, 5 à 6 en largeur, 4 à 5 en épaisseur. Un quatrième fragment n'avait pas de périoste, il était constitué par du tissu spongieux et de la moelle.

Je plaçai les trois premiers fragments dans la loge inférieure, située au-dessus du poignet. Le quatrième fut placé dans la loge supérieure, au-dessous de la petite masse osseuse qui représentait l'olécrâne et qui était le résultat de l'ossification de l'épiphyse supérieure du cubitus.

L'opération fut faite avec toutes les précautions antiseptiques : pulvérisation d'eau phéniquée à 2 0/0 pour entretenir l'humidité de l'atmosphère ; il faisait très chaud ce jour-là. La loge de réception pour les transplantations fut creusée entre les muscles dans le tissu de cicatrice. Il n'y

eut pas de ligature à faire mais la plaie saigna abondamment en nappe. Le sang fut arrêté par la compression.

Ce détail indique la vascularité du tissu dans lequel les fragments osseux avaient été placés. Suture. Pansement de Lister. Je me contentai dans cette opération d'essai, de transplanter quatre fragments osseux, me réservant de faire une opération plus complète, c'est-à-dire de transplanter, comme M Mac Ewen, un agglomérat de fragments osseux, si cette première tentative me donnait quelque résultat.

9 juillet. Renouvellement du pansement ; pas de pus; les plaies sont réunies. Le malade n'avait eu ni fièvre, ni douleur.

Le 16. Ablation des points de suture.

Le 28. Une goutte de pus superficielle à la partie inférieure de l'incision.

Le 30. Cicatrisation complète. Les fragments osseux paraissent considérablement augmentés de volume ; ils font corps avec les tissus profonds; on ne les explore du reste, qu'avec la plus grande douceur pour ne pas rompre leurs adhérences vasculaires. On met alors au malade un bandage silicaté qu'il devra garder pendant deux mois et venir se faire enlever à la clinique.

Il enleva son bandage à l'époque fixée et ne voulut pas se soumettre à une nouvelle tentative.

M. le Dr Viennois alla le voir dans le département de la Drôme, cinq mois après l'opération, pour explorer l'état de l'avant-bras. Il ne put pas retrouver les traces des transplants osseux : tout s'était résorbé; et cependant un mois après l'opération les fragments osseux paraissaient déjà avoir augmenté de volume.

Obs. 10. — *Tentative de greffe osseuse pour reconstituer le nez.* Ollier. *Résections*, t. I.

Dans un cas, nous avons fait chez un sujet de 22 ans un semis de fragments plus petit mais plus nombreux que dans le cas précédent, et nous n'avons pas obtenu de masse osseuse continue. Nous avions semé cependant des fragments osseux, de petits lambeaux périostiques et de petits morceaux de cartilage qui étaient en voie de s'ossifier au moment de l'expérience et provenant d'un sujet de 14 ans. Nous avions introduit ces fragments le long du dos du nez, sous la peau, entre les deux plans de lambeaux dont nous nous étions servi pour reconstituer l'organe. Placés à la suite des uns des autres, ils formaient une ligne non interrompue de fragments osseux, cartilagineux ou périostiques entremêlés. Un an après, non seulement on ne sentait pas une tige osseuse continue, mais on distinguait à peine quelques grains osseux disséminés le long du dos du nez.

Obs. 11. — *Des greffes osseuses dans les pertes de substance étendues du squelette.* A. Poncet. *Congrès français de chirurgie* 1886. Procès. verbaux, Paris, 1887.

Il s'agit d'un enfant, âgé de onze ans, à qui j'enlevai, au mois de mars dernier, tout le tibia droit, moins le plateau articulaire supérieur, représenté par le cartilage diarthrodial et une mince couche de tissu spongieux. Le péroné était sain. L'ostéomyélite infectieuse qui nécessitait une telle intervention avait débuté au mois de février précédent par la zone juxta-épiphysaire inférieure et s'était accompagnée d'accidents généraux les plus graves.

Le séquestre solide, formant une seule pièce, mesurait 25 centim. ; si l'on tient compte de la hauteur des épiphyses détruites, le squelette nécrosé, enlevé, mesurait environ 30 cent.

Le périoste épaissi fut détaché avec soin ; il était conservé en tant que gaine sur une longueur de 15 à 16 centim. Un mois après l'opération le malade étant apyrétique, les bourgeons de belle apparence, je fis, aux deux extrémités de la plaie, une première tentative de greffes. Les fragments osseux provenaient d'un nouveau-né qui était mort d'asphyxie une heure auparavant dans une présentation du siège. (La mère et l'enfant ne présentaient aucene tare pathologique.)

Ils mesuraient 7 à 8 millim. de longueur sur 3 à 4 millim. d'épaisseur et avaient été détachés avec un bistouri, en laissant le périoste en place des extrémités spongieuses du tibia et du péroné. Je transplantai également deux moitiés de tibia et de péroné comprenant toute leur longueur.

Les fragments furent mis en contact avec les bourgeons par leur face spongieuse et dans la plus grande étendue possible.

Pansement antiseptique, attelle plâtrée immobilisant le membre.

Le pansement est renouvelé douze jours après. Sur les huit greffes, cinq sont adhérentes aux bourgeons sous-jacents : le périoste qui les recouvre a une teinte rosée, vasculaire ; trois d'entre elles sont mobiles, nécrosées. Quant aux deux moitiés de tibia et de péroné, elles ne sont adhérentes par aucun point.

Suppuration peu abondante de la plaie, épidermisation sur les bords ; induration fibreuse, commencement d'ossification de la gaine périostique vers sa partie moyenne ; aux deux extrémités, travail de réparation beaucoup moins accusé.

Le même jour, ne pouvant disposer d'un squelette humain, je tuai, quelques minutes avant le pansement, un jeune chevreau ; j'empruntai aux extrémités supérieures des tibias, des péronés, neuf fragments. Trois étaient des tranches osseuses de 12 à 15 millim. de largeur, épaisses de 2 à 3 millim. taillées dans le tissu spongieux des portions juxta-épiphysaires, sans périoste ; six provenaient des mêmes régions, ils étaient recou-

verts de leur périoste, quatre d'entre eux mesuraient 7 à 8 millim. sur 3 à 4 millim. d'épaisseur, deux étaient de $0^m,0015$ environ et 5 à 6 millim. d'épaisseur. Onze jours après, le pansement fut changé. Des greffes sans périoste, deux s'étaient nécrosées ; la troisième était adhérente, vasculaire ; en essayant de la détacher, on faisait saigner les bourgeons sous-jacents.

Des quatre fragments osseux de 7 à 8 millim. trois étaient adhérents par toute leur surface de contact ; il n'en était pas de même des fragments plus volumineux, leur périoste s'était mortifié, ils avaient une coloration grisâtre : l'un deux, adhérent par quelques points, fut laissé en place. Quant aux greffes humaines, encore reconnaissables, elles étaient encastrées par les bourgeons avec lesquels elles faisaient corps. Les pansements furent renouvelés en moyenne tous les huit jours, les greffes furent après quelque temps complètement englobées par les bourgeons, l'une d'elles a été expulsée en partie sous forme d'un petit séquestre.

Les greffes animales ne m'ont pas paru se résorber. La réparation a été plus lente aux deux extrémités de la plaie, là où la gaine périostique faisait défaut et où, par cela même, j'avais cru devoir placer des greffes ; elle n'était complète *qu'au cinquième mois.*

Aujourd'hui, six mois après l'opération, l'enfant présente sur la face interne de la jambe droite une cicatrice de 5 à 6 millim. de largeur, longue de 20 centim. ; dans toute la longueur, on sent une masse osseuse solide, résistante, que l'on délimite aisément. Ce tibia de nouvelle formation mesure 30 centim. celui du côté sain 33 centim. ; sa largueur est à la partie moyenne, de 4 centim. et de 5 centim. environ aux deux extrémités. L'enfant se sent fort de la jambe droite ; il peut se tenir sur le pied malade et commencerait à marcher avec un tuteur prenant son point d'appui sur l'ischion, si le repos ne paraissait encore nécessaire pendant un certain temps.

La suite de cette observation a été publiée par M. Poncet au Congrès de chirurgie, session d'octobre 1889.

Six mois après l'opération, le tibia de nouvelle formation avait 30 cent. tandis que celui du côté sain mesurait 33 centim. L'enfant marcha 18 mois avec un tuteur prenant point d'appui sur l'ischion et ensuite sans soutien. En septembre 1887, trois ans et demi après l'opération, le jeune garçon put faire 18 kilom. sans fatigue.

Le tibia nouveau est très solide, assez régulier, nullement incurvé. Il mesure $0^m,28$ centim., tandis que le tibia sain a 36 centim. La différence actuelle de longueur des deux tibias est donc de 0,08 centim., tandis que six mois après l'opération, elle était seulement de 0,03 centim.

Cette différence tient : 1° à l'absence de tout accroissement en longueur du tibia droit par suite de la destruction des deux cartilages épiphysaires, et à un certain tassement de l'os nouveau par le poids du corps. L'articu-

lation tibio-tarsienne est complètement ankylosée, mais le pied étant en bonne situation, le malade marche sans claudication. Les greffes n'ont jamais causé d'accident inflammatoire, le volume du tibia est supérieur à celui du côté opposé, elles ont donc notablement excité les propriétés ostéogéniques et rien n'indique qu'elles se soient résorbées.

Obs. 12. — *Transplantation osseuse interhumaine (greffe massive) dans un cas de pseudarthrose du tibia gauche chez un jeune homme de dix-neuf ans.* M. A. Poncet. *Comptes rendus de l'Académie des sciences.* Paris, 1887.

Un jeune homme de dix-neuf ans, fut atteint, le 25 novembre 1885, dans un éboulement, d'une fracture compliquée de jambe, siégeant à la partie moyenne. Le fragment supérieur faisait hernie à travers la peau ; des accidents phlegmoneux entraînèrent une nécrose étendue des extrémités fracturées, et, lorsque le malade entra à l'Hôtel-Dieu, au mois de décembre 1886, la plaie était complètement cicatrisée : il n'y avait aucune trace de consolidation. Les deux fragments osseux, plutôt atrophiés qu'hyperostosés étaient séparés par un intervalle de 35 millim. à 40 millim. ; ils n'étaient en continuité profondément que par un cordon de peu d'épaisseur faisant corps avec la cicatrice cutanée déprimée entre les deux extrémités du tibia. Quant au péroné, qui ne paraissait pas avoir été fracturé, et qui, dans tous les cas, s'était consolidé sans déformation, il mesurait la même longueur que le péroné opposé. Formant attelle, il s'était opposé au rapprochement des extrémités fracturées : ainsi s'expliquait la pseudarthrose. On devait songer, en pareil cas, comme traitement, soit à la greffe osseuse, soit à la résection du péroné, en enlevant au niveau de la pseudarthrose une longueur de cet os égale à la solution de continuité du tibia, de façon à pouvoir mettre en contact les moignons osseux avivés. Je me décidai pour la première intervention chirurgicale, en tenant compte de sa simplicité, de son innocuité, et du désir exprimé par le malade.

Le 19 janvier dernier, une amputation de la jambe droite au lieu d'élection, pratiquée chez un homme de 43 ans, qui avait eu, quelques heures auparavant, la jambe broyée par une roue de wagon, me fournit la matière ostéoplastique. Ce sujet était sain, vigoureux, sans aucune tare pathologique. Je choisis la première phalange du gros orteil en raison de son volume, de ses dimensions ; elle paraissait devoir mieux combler l'intervalle entre les deux fragments ; sa structure, en partie spongieuse, justifiait en outre ce choix. Les deux extrémités articulaires, recouvertes des cartilages diarthrodiaux, furent retranchées sur une hanteur de 3 millim. à 4 millim. et la phalange partagée en deux suivant son grand axe, avec une scie fine d'horloger. Une des moitiés, longue de 26 millim., large de 10 millim. environ, fut laissée pendant trois minutes dans une solution tiède de sublimé à 0,50/1000 pour la rendre aseptique. Le malade de la

pseudarthrose anesthésié, on mit à découvert, par une incision cruciale, un cordon fibreux, blanchâtre, du volume d'une plume d'oie, ne renfermant aucun noyau osseux, et constituant un pont cicatriciel entre les deux extrémités fracturées, ce tissu fut incisé avec soin suivant sa longueur, et les deux fragments du tibia un peu raréfiés, furent aisément avivés avec de petites cisailles.

Une moitié de la phalange fut placée entre les extrémités osseuses; elle reposait, par sa portion spongieuse, au fond de la gouttière fibreuse dont on ramena les bords sur sa face périostique, à la partie moyenne par un point de suture avec un fil fin de catgut. Par son extrémité inférieure, elle était en contact avec l'extrémité tibiale correspondante, mais elle était distante du fragment supérieur de 5 à 6 millim.

Les bords de la plaie cutanée ne furent pas réunis. Soins antiseptiques minutieux. Immobilisation du membre dans une attelle plâtrée. Huit jours après, lorsqu'on enleva le premier pansement, la greffe, de coloration blanchâtre, était dépouillée de son périoste sur la plus grande partie de son étendue; des bourgeons charnus de belle apparence l'entouraient.

Lors du deuxième pansement, un mois après, elle était recouverte, dans ses deux tiers au moins, par des bourgeons qui l'encastraient et paraissaient la fixer solidement au fragment inférieur; en haut elle était mobile, mais cependant en continuité avec l'extrémité tibiale, par une couche de granulations. On la trouvait dénudée sur une longueur de 1 à 5 millim. Le 21 mars, 62 jours après la transplantation, la greffe est recouverte presque complètement par de beaux bourgeons nivelés. Sur un point répondant à sa partie moyenne, on l'aperçoit dénudée, d'une teinte blanc rosé, et le stylet perçoit une surface dénudée de 3 à 4 millim. carrés.

L'intervalle entre les deux extrémités de la pseudarthrose est en grande partie comblé, mais il reste de la mobilité. Ne sachant pas exactement à quoi m'en tenir sur la vitalité du tissu transplanté, voulant hâter la guérison du malade retenu au lit depuis 17 mois, je me décidai à pratiquer la seconde opération capable de donner une consolidation utile pouvant permettre l'usage du membre. Après avoir réséqué $0^{m},06$ du péroné au niveau de la pseudarthrose, j'enlevai la greffe et j'avivai les extrémités tibiales pour les mettre en contact. La moitié de la phalange transplantée s'était bien réellement greffée, elle vivait dans toute sa masse. A peine fixée au fragment supérieur, dont elle était séparée par une couche de bourgeons épaisse de 5 a 6 millim. elle se continuait directement avec le fragment inférieur auquel elle adhérait intimement.

En avant et en dehors, recouverte par des bourgeons de plus en plus feutrés et formant profondément une membrane d'enveloppe continue, elle ne pouvait être libérée qu'avec un détache-tendon ; par sa face spongieuse elle se confondait avec la gaine fibreuse sous-jacente.

L'adhérence avec l'extrémité tibiale voisine était solide, résistante, non pas que les deux faces osseuses fussent cimentées ensemble : on pouvait,

en tirant, les écarter l'une de l'autre de 1 à 2 millim., mais elles étaient unies par une gaine fibreuse, épaisse, nouveau périoste faisant corps surtout avec le tissu spongieux de la face postérieure qu'il recouvrait dans les deux tiers de sa hauteur.

La phalange transplantée a une teinte rosée, vasculaire ; sur une coupe antéro-postérieure suivant son grand axe, on croirait voir un os frais, récemment enlevé ; le tissu spongieux, non raréfié, dur à la coupe, paraît plus vasculaire qu'à l'état normal. Le segment osseux transplanté ne s'est ni accru ni résorbé ; il a sensiblemnnt la même longueur que lors de son insertion au centre de la pseudarthrose ; sur les bords seulement, en quelques points, la substance compacte échancrée, paraît avoir été entamée par les bourgeons.

Le fait important de cette observation, est la greffe d'un transplant osseux massif qu'on n'avait point eu encore l'occasion de constater chez l'homme, mais on savait par les belles expériences de M. Ollier, que l'on pouvait ainsi obtenir chez les oiseaux, des greffes complètes et fécondes.

Obs. 13. — *Perte de substance du tibia à la suite d'une fracture par coup de feu. Greffes périostique et osseuse avec du périoste et des fragments d'os de chien. Succès immédiat de la greffe ; élimination tardive d'une partie des transplants osseux ; résorption graduelle du lambeau périostique et du périoste des transplants osseux.* Ollier. *Arch. de physiol.*, 1889, obs. I.

Un jeune homme de 29 ans reçut, presque à bout portant, dans le tiers supérieur de la jambe gauche, un coup de fusil chargé à plomb. L'extrémité juxta-épiphysaire du tibia fut brisée en nombreux fragments, qui s'éliminèrent peu à peu et laissèrent un perte de substance comprenant la presque totalité de l'épaisseur de l'os. Il n'y avait pas cependant interruption complète de la continuité ; en dehors et en arrière, une bande osseuse réunissait l'épiphyse supérieure au corps de l'os ; mais cette bandelette cédait sous le poids du corps quand le malade voulait marcher et la jambe se fléchissait en dedans.

A l'entrée du malade à l'Hôtel-Dieu, nous enlevâmes quelques esquilles noircies et quelques plombs, puis nous appliquâmes un bandage silicaté pour immobiliser le membre et permettre à l'ossification de se compléter. Il en résulta un peu plus de force dans la jambe, la jetée osseuse qui réunissait les fragments s'épaissit sensiblement, mais d'une manière insuffisante, l'os resta toujours flexible et la marche impossible.

Un an après l'accident, la consolidation ne faisant plus de progrès sensibles, nous eûmes l'idée d'augmenter la force de l'os par des greffes osseuses, et n'ayant pas de transplants humains sous la main, nous eûmes recours à la greffe d'os et de périoste de chien,

Le 16 décembre 1887 nous mîmes à nu le tibia au niveau de la fracture, en incisant la cicatrice déprimée qui tapissait la cavité laissée par l'élimination des esquilles. Au centre, était encore un espace non cicatrisé recouvert de granulation partant du tissu osseux lui-même. En relevant le revêtement cutané, ou plutôt cicatriciel qui tapissait le fond de la cavité, nous eûmes une surface cruentée de 5 centimètres de long et 3 cent. de large; que nous régularisâmes en raclant un tissu spongieux très friable dans lequel se trouvaient encore quelques séquestres parcellaires.

C'est dans cette cavité que nous insinuâmes deux os de chien et un lambeau de périoste pris sur le même animal.

Le chien était âgé de 6 mois environ (chien loulou). Après anesthésie, nous détachâmes rapidement les os de la jambe et nous découpâmes sur le tibia un fragment de 35 millim. de haut pris sur la portion supérieure de la diaphyse. qui remplit le fond de la cavité que nous avions avivée.

Un fragment du péroné, long de 47 millim. fut mis à côté du premier os ; puis un lambeau de périoste du tibia, de 8 millim., de large et de 46 millim., de long, pris sur l'autre membre du chien, fut mis dans la partie de la cavité incomplètement occupée par les transplants osseux. Ce lambeau périostique fut simplement déposé dans la plaie sans y être tendu ni fixé par des sutures.

La plaie fut réunie en partie, mais l'étoffe manquant au niveau de la partie supérieure, on ne put recouvrir le lambeau périostique. Les transplants osseux avaient été bien débarrassés de leur couche musculaire ; leur périoste avait été soigneusement conservé et détaché au delà de la section des os, de manière qu'il débordât de tous côtés le fragment osseux. Pansement antiseptique. L'opération de la dissection et du replacement des transplants dura vingt-cinq minutes.

24 décembre. On examina la plaie pour la première fois; il n'y a pas eu de suppuration; la plaie est réunie. On distingue parfaitement la greffe périostique dans le fond de la plaie qui n'avait pu être réunie. Elle a la forme d'un anneau saillant turgescent, très vasculaire. On aperçoit au-dessous une partie du rebord osseux du tibia.

25 janvier 1888. Pas de suppuration ; la petite plaie qui existait à la partie supérieure est comblée par des bourgeons charnus; on ne distingue plus à la vue le lambeau périostique, mais on sent à sa place un bourrelet dur. Tout paraît réuni dans le fond de la cavité.

28 février. Le fragment du tibia qui, un mois auparavant était recouvert par les bourgeons charnus, paraît à nu dans le fond de la plaie; la circonférence de la coupe de l'os est grisâtre, ne paraît pas vasculaire ; mais à part ce rebord dénudé le reste de l'os est adhérent; il y a un peu de liquide visqueux, louche, presque purulent dans le fond de la plaie.

12 mars. On retire le transplant tibial, dont la partie profonde s'est greffée ; le fragment retiré représente les trois quarts de la masse transplantée. La masse qui répond à la greffe périostique s'atrophie et s'assouplit au lieu de se durcir.

23 mars. On retire le transplant formé par la diaphyse du péroné, qui est érodé sur ses bords et à sa partie profonde. La cavité de réception de la greffe paraît comblée par un tissu dur, constitué par le périoste épaissi des transplants et une portion de l'os ancien.

A partir de ce moment, la plaie se cicatrisa complètement, mais la masse de consistance fibro-cartilagineuse, qui remplissait la cavité de réception creusée dans le tibia, au lieu de se durcir, s'assouplit peu à peu, et s'atrophia comme la greffe périostique, dont il avait été facile de suivre l'involution et la résorption graduelle à cause de sa position superficielle. Finalement, au bout de *cinq mois*, il ne resta à la place des transplants osseux et périostique qu'un tissu fibreux dont il était difficile de préciser le degré d'organisation et de déterminer l'origine réelle.

Obs. 14. — *Perte de substance du tibia due au défaut de la régénération osseuse après l'ablation d'une longueur de* 16 *centimètres de la diaphyse atteinte d'ostéo-myélite suppurée. Transplantation d'un lambeau osseux de* 144 *millimètres de long, pris sur le tibia du côté opposé du même sujet. Élimination secondaire de la plus grande partie du transplant osseux. Greffe totale du périoste.* Ollier. *Arch. de phys.*, 1889, obs. II.

Une jeune fille, âgée de 17 ans aujourd'hui, subit, il y a deux ans, la résection de la diaphyse du tibia pour une ostéo-myélite aiguë. La reproduction de l'os n'eut lieu que d'une manière très incomplète, et malgré des grattages répétés et tous les moyens qu'on put imaginer pour favoriser la reproduction de l'os par la gaine périostique (que les chirurgiens qui avaient pratiqué l'opération avaient pris grand soin de conserver), il restait entre les deux bouts de l'os un grand espace à combler. La néoformation osseuse était représentée par deux colonnes osseuses partant de chaque extrémité de l'os, et par une portion osseuse intermédiaire mobile sur les deux autres, auxquelles elle était unie par du tissu fibreux souple. Ces trois portions étaient ainsi mobiles l'une sur l'autre, et la jambe n'avait aucune fixité, malgré l'intégrité du péroné dont l'articulation supérieure était d'une mobilité normale. Les portions néoformées, qui continuaient les extrémités du tibia, se terminaient en pointe vers la partie moyenne de l'os. La partie supérieure, correspondant à la région juxta-épiphysaire, était dure, résistante, ne cédait pas à la pression du doigt ; la portion inférieure, quoique osseuse, cédait à la pression. La portion intermédiaire, épaisse à son maximum comme un tuyau de plume, après avoir progressé pendant quelques mois, était stationnaire et l'on ne pouvait plus espérer la consolidation naturelle de ces pseudarthroses.

Le 21 juillet (trois semaines avant, nous avions essayé de réveiller les propriétés ostéogéniques des différents tissus voisins de la pseudarthrose, en décollant avec un poinçon le périoste des portions néoformées, et dilacérant les tissus intermédiaires), je transplantai au milieu des tissus de la

jambe malade, à la place du tibia absent, un fragment d'os de 144 millimètres de long, revêtu de son périoste, pris sur la jambe saine du même sujet. Pour détacher ce fragment osseux, pris sur la face antéro-interne et le bord antérieur du tibia, je commencai par circonscrire avec le bistouri un lambeau de périoste dépassant, dans tous les sens, la portion d'os que je voulais enlever avec la scie. En haut et en bas, le tibia fut dénudé de 10 à 15 millimètres au delà du point où devait être opérée l'ablation du lambeau osseux.

Le périoste ayant été relevé, je circonscrivis le transplant osseux avec la scie à volant, maniée avec les plus minutieuses précautions pour ne pas ébranler l'os et pour éviter le décollement du périoste en deçà du trait de scie. C'était, du reste, l'instrument qui me permettait de mieux ménager les parties molles. Le lambeau osseux ayant été circonscrit, et la couche compacte entamée et dépassée dans toute son étendue, nous fîmes céder les adhérences profondes au moyen du ciseau introduit dans la rainure de la scie, et nous eûmes ainsi un lambeau osseux constitué par la substance compacte, exclusivement dans sa moitié inférieure, et doublé de tissu spongieux au niveau de la région juxta-épiphysaire supérieure. C'est à ce niveau, du reste, que l'os présente normalement le plus de vascularité et se trouve par cela même plus apte à être greffé. La forme générale du lambeau était celle d'un cône très allongé, ayant en haut, à sa base, une largeur de 2 centimètres et une épaisseur de 5 à 6 millim. au maximum. Il se terminait en bas par une pointe et un bord tranchant que nous eûmes soin de recouvrir de périoste que nous avions laissé dépasser l'os dans ce but. Cette opération très délicate, fut menée à bien, grâce à la scie à volant. Elle eût été impossible avec tout autre intrument. A cause de la dureté de l'os, le ciseau n'aurait pu détacher que des éclats irréguliers.

Avant de détacher l'os de la jambe saine. nous avions creusé dans l'autre jambe la loge nécessaire pour recevoir le transplant. Nous avions vu alors que la reproduction osseuse n'était pas aussi avancée qu'on aurait pu le croire à un examen superficiel. Le tissu osseux nouveau était entouré de couches parostales fibreuses qui augmentaient son épaisseur apparente sans lui fournir aucune solidité. En creusant cette loge de réception, nous mîmes à nu la surface interne des os néoformés, et nous adaptâmes le transplant contre cette face avivée sans le maintenir par des points de suture, dans la crainte de contrarier la réunion immédiate qu'il fallait avant tout obtenir. Nous ramenâmes la peau sur le transplant, qu'il ne fut pas très facile de recouvrir au milieu, à cause de la présence du tissu cicatriciel qui avait enlevé à la peau sa souplesse normale. Par des débridements profonds, nous pûmes recouvrir cependant la totalité du transplant ; de nombreux points de suture furent appliqués pour obtenir une réunion aussi exacte qoe possible. L'adaptation ne fut difficile qu'en un point, à cause des cicatrices, vers le milieu de la jambe, où la peau resta soulevée et ne put être exactement appliquée contre l'os. Un petit

drain debout fut placé à ce niveau, de crainte d'un peu de suppuration ; mais c'est une pratique que nous ne recommanderons pas ; en pareil cas, il vaut mieux fermer toute l'étendue de la plaie, surtout quand on a opéré avec l'antisepsie rigoureuse qui doit être employée en pareil cas.

La plaie de la jambe saine fut réunie complètement et les deux membres, saupoudrés d'iodoforme au niveau de la plaie et pansés avec la gaze phéniquée, furent placés dans des appareils plâtrés. La malade souffrit un peu du côté greffé ; elle n'éprouva pas la moindre douleur du côté auquel le lambeau osseux avait été emprunté.

Nous visitâmes les membres opérés au bout de quinze jours seulement. Du côté gauche, la plaie résultant de l'ablation du transplant était cicatrisée sur toute sa longueur ; il n'y avait pas une goutte de pus, nous enlevâmes tous les points de suture. Du côté droit, le membre ne présentait pas de tuméfaction ; la plaie était réunie dans toute sa longueur, sauf sur une étendue d'un centimètre au niveau du passage du drain, là où la peau amincie et déformée par les cicatrices, n'avait pu être exactement accolée au transplant. Il y avait un peu de pus autour du drain.

16 août. 2e pansement. Du côté droit, plaie complètement cicatrisée. Le tibia paraît seulement un peu plus gros qu'avant l'opération, à cause de l'hyperplasie périostique qu'il a subie par le fait de l'irritation. Du côté gauche, la réunion paraît complète, nous ne trouvons plus de pus et nous espérons la réussite de la greffe. Malheureusement au bout de 3 semaines, l'extrémité inférieure, pointue et tranchante du transplant vint faire saillie à travers la peau. La suppuration reparut, en petite quantité, il est vrai, mais assez pour nous faire craindre la mortification au moins partielle de la greffe osseuse.

Dans les pansements subséquents, la pointe fit une saillie de 3 centimètres ; nous la réséquâmes au niveau de la peau, et, pendant plusieurs semaines, le travail nécrotique parut arrêté. Rien d'anormal ne se passait du reste, vers l'extrémité supérieure du fragment, celle qui était constituée par le tissu osseux le plus vasculaire ; il n'y avait pas de suppuration ; pas de décollement à ce niveau. L'adhésion du transplant paraissait parfaite.

Mais bientôt la suppuration, qui était devenue insignifiante, augmenta de nouveau à la partie inférieure de la plaie ; le fragment inférieur fit de nouveau saillie.

Cette saillie augmenta progressivement par la désunion de la plaie et non par un déplacement du transplant, qui était toujours fixé à la partie supérieure. La partie saillante était dénudée et noirâtre.

8 novembre. Ce jour-là, nous retirâmes toute la partie nécrosée du transplant. Dans ses trois quarts inférieurs, le tissu compact était tel que nous l'avions séparé du tibia, mais, dans son quart supérieur, la portion nécrosée ne représentait qu'une partie du fragment osseux greffé, et dans les 3 centimètres supérieurs, elle était réduite à une lamelle mince, déchiquetée, papyracée, ne comprenant qu'une partie de la couche compacte

périphérique. La presque totalité du transplant s'était greffée à son extrémité supérieure sur une longueur de 3 centimètres et une épaisseur notable sur une égale longueur au-dessous, en tout 6 centimètres.

La face inférieure du transplant, son bord supérieur et ses bords latéraux dans leur tiers supérieur étaient rongés, déchiquetés. Ces érosions pouvaient être interprétées de diverses manières : ou bien elles étaient le résultat de l'absorption progressive de la portion morte par les bourgeons charnus périphériques, ou bien elles étaient produites par la médullisation des parties osseuses vivantes, qui limitaient la partie morte, comme dans le procédé ordinaire de la séparation des séquestres. Bien que la première explication soit admissible en principe, nous ne pouvons l'adopter pour le cas présent ; la solidité du transplant et sa fixité dans sa partie supérieure indiquent nécessairement la réalité de la greffe.

Mais si la portion osseuse du transplant avait été diminuée dans sa plus grande partie, la portion périostique était restée toute entière et avait contribué à épaissir les masses osseuses nouvelles. Au moment où la malade a quitté la clinique, le 21 novembre 1888, la jambe était beaucoup plus solide.

Obs. 15. — *Résection orthopédique du maxillaire inférieur, pseudarthrose. Cheville d'os de veau.* M. Routtier. *Bull. Soc. chir.* XIII, p. 456.

Il s'agit d'une jeune fille de 16 ans, opérée à l'hôpital St-Antoine par M. Richelot le 25 juillet 1886 pour une asymétrie de la face, avec mastication impossible du côté gauche. Une suture au fil d'argent avait été faite, mais en décembre il y avait encore pseudarthrose, et la malade fut admise le 3 décembre 1886 à l'hôpital Laënnec dans le service de M. Routier.

Celui-ci voulait réunir les fragments avec une cheville d'ivoire, mais sur le conseil de M. Collin, il prit un tibia de veau récemment tué, fit confectionner 3 chevilles qui furent plongées dans le sublimé jusqu'au lendemain matin, jour de l'opération.

Le 13 janvier 1887 incision sur le bord inférieur du maxillaire, mise à nu des deux fragments, profitant de la résistance du tissu fibreux interposé, M. Routier enfonce obliquement un perforateur qui embroche les fragments en traversant la pseudarthrose. Alors seulement et laissant le foret en place, il détruit avec la rugine le tissu fibreux et gratte les surfaces, puis remplace le foret par une cheville d'os qui donne une immobilité complète. Suture des parties molles, drainage, pansement antiseptique. Réunion immédiate sans encombre.

Le 12 mars 1837 la consolidation est parfaite, l'asymétrie faciale corrigée, la gêne fonctionnelle a entièrement disparu.

Obs. 16. — *Greffe osseuse du maxillaire inférieure.* J. Marshall. *Journal of Am. med. Assoc.*, p. 345, 1887.

Une femme de 46 ans avait subi pour un ostéo-sarcome la résection de 1 pouce 1/2 du maxillaire inférieur en avant de la 2e molaire du côté droit. La réunion osseuse qu'on avait tentée échoua, et le menton fut dévié à 1/2 pouce à droite du milieu de la face. Les douleurs névralgiques dans l'articulation temporo-maxillaire et dans le bras droit firent enlever les tissus de cicatrice et interposer entre les deux fragments remis en place une tige d'os.

Quelque temps après, pour combler l'espace séparant les deux fragments, on dénuda et gratta ces derniers ; puis on prit les fémurs d'un lapin, on en coupa 12 petits morceaux de 2 à 6 lignes de long. de 2 à 3 lignes de large et d'une ligne d'épaisseur, recouverts de périoste ; après avoir été plongés dans une solution de sublimé ces fragments furent placés sur 2 rangées, de telle sorte que l'interne avait le périoste du côté de la muqueuse et l'externe du côté de la peau. La plaie fut suturée et pansement antiseptique. Réunion de la plaie par première intention dans ses quatre cinquièmes. Le 6e jour, le drain fut enlevé et la blessure entière guérit sans suppurer. Le succès paraît complet.

Obs. 17. — *Emploi de fragments osseux vivants comme moyen d'union après les résections osseuses et articulaires.* J. William White. *Lancet*, 18 août 1888, II, p. 307.

J'ai récemment, dans un cas de résection du genou, employé de l'os de chien pour obtenir la consolidation. Il s'agissait d'une synovite tuberculeuse très étendue avec ramollissement et destruction des cartilages et carie de la tête du tibia et des condyles du fémur. Pendant que je faisais l'opération, on enlevait un métacarpien de chien de moyenne taille avec toutes sortes de précautions antiseptiques et on me l'apportait enveloppé dans une serviette chaude imbibée d'acide phénique. Le fragment osseux mesurait 3 pouces ; une petite cavité juste assez grande pour recevoir l'extrémité de ce fragment fut creusée dans l'extrémité inférieure du fémur et une autre dans l'extrémité supérieure du tibia. Le fragment fut alors fixé dans sa position si bien qu'on pouvait soulever tout le membre par le tibia sans qu'il y eût de déplacement.

Pansement et gouttière métallique. Au bout de 8 à 10 jours pendant lesquels il n'y eut pas de fièvre, la température s'éleva subitement à 39°,2. Je trouvai une accumulation de pus sous le lambeau supérieur ; après l'avoir évacué, je trouvai qu'il était complètement aseptique, mais il continua à se former les semaines suivantes, allant progressivement en diminuant, mais conservant une consistance gélatineuse due probablement à l'adjonction de sécrétion synoviale. La température persistait un peu au-

dessus de la normale. L'état général du malade, une légère toux firent soupçonner un commencement de tuberculose pulmonaire, quoiqu'il n'y eût pas de signes physiques. Le membre resta en bonne position, l'effet mécanique de la cheville osseuse était tout ce qu'on pouvait désirer. Il ne semble pas qu'elle ait agi comme corps étranger et ait entravé en quoi que ce soit le processus de la réparation.

D'autre part elle ne me paraît pas avoir présenté d'avantage ; les autres moyens de fixation donnent d'aussi bons résultats, voire même l'absence de fixation. Quand je vis le malade, 6 semaines après l'opération, il était en bon état et paraissait devoir conserver un membre en bon état.

Ce cas ne peut évidemment prouver qu'une chose, c'est que l'os vivant peut servir de moyen de fixation au même titre que les chevilles d'ivoire et de métal.

Obs. 18. — *Reproduction de la phalange unguéale entière du pouce par une greffe osseuse unique.* M. Shermann de San-Francisco. *Pacific. med. Journ.*, juin 1887, p. 357.

Un jeune garçon de 13 ans s'était perforé la phalange unguéale du pouce droit avec un poinçon cylindrique de 3 millim. environ de diamètre. A la suite de cet accident presque tout l'os sauf un petit fragment qui adhérait au tendon fléchisseur fut entraîné par la plaie de sortie de la face palmaire. Grâce à un pansement iodoformé et à la gaze sublimée, la plaie commença à se combler, mais toute la phalange unguéale était molle et sans soutien osseux. Shermann réséqua à un jeune chien un morceau de l'omoplate qui contenait de l'os, du cartilage et la ligne d'ossification et qui fut coupé de telle sorte qu'il correspondait à peu près au morceau de phalange manquant. Il fut implanté et se souda solidement, adhérent au petit fragment qui était resté de la phalange et se soudant au tendon fléchisseur, de telle sorte qu'une légère flexion fut possible jusqu'à 45°. Les mouvements latéraux qui persistaient encore au début diminuèrent de plus en plus, mais l'ongle arraché ne se reproduisit pas. L'usage du pouce était excellent.

Obs. 19. — *Greffe osseuse accidentelle.* M. Watson Pike. *Brit. med. Journ.*, 1887, II, p. 1331.

M. T..., pendant son séjour dans les Indes, il y a 22 ans, achève un lièvre blessé par le procédé habituel, c'est-à-dire en lui assénant un coup sur la nuque avec le bord de la main ; il se fit à cette occasion une petite plaie au niveau de l'articulation métacarpo-phalangienne du petit doigt Cette plaie guérit rapidement en laissant cependant un petit nodule sous la peau, qui ne donna lieu à aucun trouble jusqu'à il y a 2 mois, où la

main du malade fut serrée un peu trop chaudement par un ami. Depuis lors cette petite masse est douloureuse.

La semaine dernière, le malade, pensant que c'était une petite pierre me pria de l'enlever. J'appliquai une solution à 12 0/0 de cocaïne, fis une incision et enlevai une partie dure qui se révéla être une apophyse épineuse de vertèbre provenant vraisemblablement du lièvre. L'os était sain et vivant et avait formé une sorte d'articulation arthrodiale avec la base de la première phalange du petit doigt.

Obs. 20. — *Trépanation du crâne. Greffe d'un fragment du tibia. Succès.* Seydel. *Centralblatt f. Chir.*, 1889, n° 12, p. 209.

Fracture compliquée avec dépression du pariétal gauche par coup de pied de cheval. La lame osseuse enfoncée présentait une longueur de 4 cent. et demi sur une largeur de 3 cent. La profondeur de l'enfoncement était de 2 cent. Après le traumatisme le malade perdit connaissance, mais à son entrée à l'hôpital, il était revenu à lui ; il existait du ptosis à droite, de la paralysie faciale, des troubles de la phonation, de la paralysie des membres inférieurs droits, avec conservation de la sensibilité.

J'enlevai les os déprimés qui reposaient sur la dure-mère. La lame vitrée était fracturée sur une longueur de 5 cent. 1/2 et une largeur de 4 cent. La dure-mère ne battait pas, mais présentait de nombreuses sugillations et, au milieu de la perte de substance, une déchirure longue de 2 cent. à travers laquelle on voyait nettement les circonvolutions cérébrales.

Le cerveau était fortement anémié, évidemment contusionné.

Après désinfection à l'acide phénique, je tamponnai à la gaze iodoformée et appliquai un pansement au sublimé.

Pas de fièvre le soir, le malade peut lever ses membres.

A la moindre élévation de température, unie à du spasme musculaire, c'est-à-dire aux premiers symptômes de méningite, j'aurais ouvert la dure-mère et fait une désinfection soigneuse. Toute méningite traumatique est d'abord circonscrite, et tant qu'elle l'est une désinfection énergique peut encore amener la guérison.

Au 3e jour, disparition de la paralysie faciale ; la dure-mère est réunie et animée de battements. Au 12e jour, il persiste encore de la parésie du bras droit.

Pas de troubles dans les autres membres.

Je songeai alors à recouvrir la perte de substance osseuse, longue de 5 cent. 1/2 et large de 4 cent. J'abandonnai le procédé de Mac Ewen, car étant donné l'état des fragments osseux, je craignais de ne pouvoir les rendre aseptiques, et je crois que nulle part il n'est aussi risqué d'implanter des matériaux douteux qu'au voisinage des méninges. J'essayai donc de transplanter un morceau pris sur un autre os, le tibia.

A la partie médiane du tibia, je fis un lambeau cutané dirigé en dedans

et en bas, et mesurant 5 centim. 4 : j'incisai le périoste sur les quatre côtés, et avec un ciseau plat, large de 4 centim., je le détachai en enlevant en même temps les lamelles superficielles sur une profondeur de quelques millimètres.

On y arrive facilement et l'épaisseur de la lamelle osseuse demeure absolument constante, en mettant le ciseau à 45° par rapport au grand axe du tibia, et en y donnant des coups légers et répétés ; le périoste s'enlève avec les lamelles corticales.

Après avoir détaché ce lambeau ostéo-périosté, je le mis dans une solution salée faible, et je le divisai en 5 à 6 morceaux réguliers que je disposai en mosaïque sur la dure-mère, le périoste en dehors.

J'aurais volontiers suturé par-dessus la plaie de tête et je le ferais certainement dans un autre cas, car les chances de réunion et d'adhésion sont d'autant plus grandes quand les faces tournées en dehors sont en contact avec des parties molles, mais alors on aurait pu m'objecter l'impossibilité de constater la réunion. Gaze iodoformée, pansement sec au sublimé. J'ouvris le 5e jour ; les fragments implantés adhéraient solidement à la dure-mère ; on ne pouvait les en détacher avec une pince, une partie était un peu rougeâtre et l'autre blanche. Nouveau pansement.

J'ouvris de nouveau au bout de cinq jours. Tous les fragments étaient rosés, leur surface présentait la même apparence que si on n'avait implanté qu'un seul fragment ; à chaque contact, à un endroit quelconque, la surface saignait. Par suite le résultat était démontré. Je réparai la perte de substance cutanée, en prenant un lambeau de peau au niveau de l'occipital.

Obs. 21. — *Trépanation. Greffes provenant du crâne d'une jeune oie. Succès.* Jaksch, *Wiener mediz. Woch.*, 1889, n° 38, p. 1436.

H. T..., 22 ans, artilleur, entre à l'hôpital le 12 avril 1889.

Quelques heures auparavant, il avait reçu, dans une attaque de nuit, une blessure à la tête par instrument contondant. Il n'avait pas perdu connaissance, mais ressenti une faiblesse passagère. Sa blessure le fait beaucoup souffrir.

On trouve à l'examen une plaie longitudinale, un peu irrégulière, par contusion et déchirure des parties molles du crâne, siégeant à deux travers de doigt en dehors du milieu de la suture sagittale, sur le pariétal droit, et se dirigeant obliquement en dehors et en avant sur une étendue de 4 cent. On ne remarque en outre qu'une légère parésie de la face à gauche.

Le pourtour de la plaie est rasé : lavage et pansement au sublimé. Le soir, temp. 38°,2. Le lendemain, le malade se plaint de céphalalgie, de frissons (temp. 40°,6) ; la plaie est rouge et tuméfiée. En présence de ces symptômes, on élargit la plaie jusqu'à l'os dans une étendue de 5 cent.,

on tombe alors sur une dépression en entonnoir du pariétal droit, l'os déprimé présente une coloration grisâtre; des fissures rayonnent de tous les côtés et emprisonnent des cheveux.

Sous le chloroforme, on enlève au ciseau et au marteau le bord proéminent de la couche corticale sur une largeur d'environ un demi-centimètre, pour pouvoir attaquer la lame vitrée qui naturellement est fracturée sur un pourtour plus étendu. La perte de substance osseuse, après enlèvement des fragments, représente une lacune arrondie d'environ 3 cent. 1/2 de diamètre; dans la profondeur, on voyait battre la dure-mère intacte. Il était impossible de réimplanter le segment osseux enlevé, en raison de sa malpropreté et de sa décoloration, la plaie fut laissée ouverte. Pansement à l'iodoforme et au sublimé. Température : le soir 38°,6; le lendemain 37°,7 ; normale à partir du troisième jour.

Premier pansement le 8e jour. On implante, sur la face bourgeonnante et granuleuse de la dure-mère, des lamelles osseuses provenant du crâne d'une oie âgée de quelques jours. On plume d'abord la tête de l'oiseau et on la désinfecte à l'éther et au sublimé. La tête est séparée du corps et placée dans un vase contenant une solution phéniquée à 2 0/0, à 38 ou 40° C. Sous l'eau, on met à nu la voûte crânienne avec une pince et de petits ciseaux, on l'enlève et on la divise en petites lamelles que l'on applique directement sur la dure-mère, après avoir supprimé par une légère pression leur forme trop convexe. Le pansement à la gaze iodoformée et à l'ouate de bois reste en place pendant 10 jours.

En le levant, on voit que les lamelles osseuses qui présentent une coloration rosée adhèrent fortement à la couche sous-jacente : les points de séparation ne sont plus marqués que par des lignes fines. Même pansement.

Huit jours après, les lamelles osseuses sont couvertes de bourgeons, les lignes de séparation ont complètement disparu, à la pression on sent une crépitation parcheminée.

Au 3e pansement, le 25e jour, toute la surface est granuleuse, partout dans la profondeur on rencontre une résistance osseuse. Au milieu de juin, la plaie est complètement fermée; à l'endroit de la blessure, on ne voit plus que la cicatrice et une légère dépression. La légère parésie faciale gauche avait disparu peu de temps après l'accident.

J'ai laissé la plaie ouverte pour observer directement les modifications survenues au nivenu des lamelles osseuses implantées.

Je crois que les symptômes sont concluants et indiquent que les lamelles adhèrent et que c'est d'elles que partit l'ossification de la lacune osseuse. La coloration rosée au premier pansement montre nettement leur vascularisation ; la disparition successive des lignes de séparation et la crépitation parcheminée sont des signes qui ne peuvent être expliqués que par l'accroissement en surface et en épaisseur. Cette observation prouve non seulement que les lamelles osseuses se réunissent d'une façon aseptique,

ce que l'on aurait pu admettre après avoir implanté l'os et réuni la peau par-dessus, mais elle montre encore des symptômes bien nets de vie et d'accroissement, démontrant que les lamelles implantées sont en union organique avec le voisinage.

Obs. 22. — *Fracture non consolidée du radius traitée avec succès par la greffe d'os de lapin.* Mac Gill. *Lancet*, 26 octobre 1889, p. 848.

J. N..., âgé de 20 ans, fut reçu à l'hôpital de Leeds dans le service de Mac Gill, le 9 mars 1889, pour une fracture non consolidée du radius droit. Il s'était brisé l'avant-bras en février 1888, et les fragments osseux sortaient par une plaie située sur le bord radial. Le cubitus se réunit parfaitement, mais le radius ne se consolidait pas, 3 mois après l'accident, un chirurgien mit à nu les extrémités osseuses, aviva les deux extrémités et les sutura. La plaie se ferma, mais la fracture ne se consolida pas.

A l'entrée du malade à l'hôpital de Leeds, on trouva le radius fracturé à l'union du tiers inférieur avec le tiers moyen. Sur ce point se trouvait la cicatrice complètement fermée, d'une longueur de 5 centim. Les deux fragments du radius étaient absolument mobiles et l'usage de l'avant-bras bien imparfait, la flexion des doigts et l'adduction du pouce gênées.

Le 19 mars, après application de la bande d'Esmarch, M. Mac Gill fit une incision de 5 à 6 centim. de longueur sur le trajet de l'ancienne cicatrice. Ayant mis à nu les deux extrémités de l'os, il ne trouva pas trace de consolidation, les deux fragments étaient arrondis à leur extrémité et recouverts d'une membrane épaisse ressemblant à du périoste.

Il enleva cette couche et l'os fut mis à nu; quand cette première partie de l'opération fut terminée, un écart de 2 centim. existait entre les deux os.

On tua en même temps un lapin de 6 semaines, et de petits fragments de 3 à 4 millim. de longueur furent taillés dans son fémur au ciseau. On remplit l'espace laissé entre les deux fragments avec ces fragments qui étaient au nombre de treize. On ne fit pas la suture des extrémités de la fracture.

De nombreux points de suture au catgut réunirent la peau soigneusement. Pas de drainage.

Forte compression à la ouate salicylée. l'avant-bras fut placé dans une gouttière antérieure. La bande élastique ne fut enlevée qu'une fois le pansement terminé.

Le 29 mars, 10 jours après l'opération, on fit le pansement. Pas de suppuration, très peu de suintement. Sauf un point très superficiel, la plaie était cicatrisée.

Jusqu'au 16 avril pansement à la ouate salicylée, plus tard il fut supprimé à cause de l'irritation de la peau qu'il produisait.

Le malade quitta l'hôpital le 27 avril avec l'os solidement consolidé.

En août, il fut présenté à la réunion de la British Medical Association; son bras traumatisé était aussi utile que l'autre.

Obs. 23. — *Transplantations de fémurs de lapin pour remédier à une fracture non consolidée de l'avant-bras.* Sherwood (W. H.), de Painesville O. *Medical Record*, septembre 1890, p. 296.

Il y a quelques mois, le *Medical Record* publiait une opération analogue à celle-ci, du Dr Mac Gill de Charing Cross hospital. Le radius était le seul os fracturé dans son cas. Dans le mien. les deux os de l'avant-bras droit étaient brisés près de l'union du tiers moyen et du tiers inférieur.

Le 20 janvier 1890, M. A. H..., 27 ans, fermier, se présente à ma consultation pour savoir s'il n'était pas possible de l'opérer et de lui rendre l'usage de son membre. Il y avait une atrophie considérable du bras et de l'avant-bras, de sorte que ce membre sans le faire souffrir était absolument inutile. Bien qu'assez gras, le malade paraissait anémié. La blessure avait été causée par une chute faite l'été précédent et quoique soigné par deux excellents chirurgiens qui avaient tenté tous les moyens habituels, la réunion n'avait pu être obtenue.

Je lui proposai une opération par implantation d'os de lapin ; il y consentit, et le 19 février 1890, assisté par mes amis et éminents chirurgiens O. et F. Pomeroy (de Chardon O) il fut anesthésié.

L'incision faite. j'enlevai une grande quantité de tissu fibreux et avivai complètement les extrémités osseuses. Après hémostase et lavage de la plaie avec le bichlorure à 1/3000, on apporta les fémurs de lapin. Ces os furent coupés en segments transversaux d'1/4 de pouce d'épaisseur; neuf de ces pièces furent soigneusement placées et bourrées entre les extrémités du radius et du cubitus. Les plaies furent fermées soigneusement, recouvertes de gaze iodoformée et le membre placé dans un appareil silicaté solide, en laissant une fenêtre en face de chaque incision.

Il y eut une forte élévation de température 48 heures après (104 F.) et je crus à une poussée d'érysipèle, mais un ou deux jours après la température s'abaissa et les plaies commencèrent à suppurer. Cependant les os se réunirent rapidement et la force du bras augmenta d'une manière constante.

Quatre mois après l'opération, 4 des pièces transplantées furent éliminées par l'une des ouvertures, bien que le radius et le cubitus parussent solidement réunis.

Le 12 août, je revis le malade, son avant-bras était solide et il s'était engagé comme conducteur de tramway.

Obs. 24. — *Pseudarthrose du péroné; enchevillement avec une cheville en os de veau fraichement tué.* M. Routier. *Bul. Soc. chir.*, XVI. p. 522.

Le jeune homme que je vous présente a eu en février dernier (1890) une

fracture bimalléolaire avec très grand déplacement du pied. Il a été traité par l'appareil plâtré ; mais dès qu'il a marché, son pied s'est renversé en valgus, et la marche ou la station debout sont devenues vite impossibles. Ouvrier chez notre fabricant, M. Collin, celui-ci voulait essayer d'un chausson orthopédique ; mais devant les difficultées rencontrées, il m'adressa ce malade. La mortaise tibio-péronière, beaucoup trop large, laissait ballotter l'astragale, qui se subluxait dès que le malade appuyait sur son pied, rendant ainsi impossible la marche ou la station verticale. Mais par la pression sur la malléole externe, on rendait à la mortaise ses dimensions normales et alors le jeu de l'astragale reprenait très régulièrement.

Il fallait donc pour guérir ce malade, maintenir la malléole externe plus près de l'interne. Il était évident que la partie inférieure du péroné ne s'était pas réunie par un cal osseux ; il y avait une pseudarthrose. J'ai alors, il y a 35 jours, mis à nu cette pseudarthrose, qui était fibreuse et très oblique de haut en bas et d'arrière en avant, le tissu fibreux a été soigneusement enlevé, de façon à aviver les deux fragments et à faciliter leur contact ; puis j'ai perforé obliquement le fragment inférieur, au niveau du collet de la malléole, et une cheville en os de veau aseptique a été enfoncée de force, clouant le fragment inférieur du péroné au tibia, assurant ainsi une bonne situation à la malléole en même temps que le contact entre les deux extrémités fracturées du péroné. Le malade est parfaitement guéri et marche sans douleur.

Obs. 25. — *Pseudarthrose du tibia. Greffe osseuse interhumaine. Résorption des greffes.* Due à l'obligeance du Dr J.-L. Reverdin.

L'enfant Goy, Léonie, âgée de 8 ans 1/2 m'est amenée de la Haute-Savoie au mois de septembre 1878. Elle est atteinte d'ostéomyéltte aiguë du tibia droit ; le début de la maladie remonte déjà à 3 mois et la diaphyse tibiale totalement nécrosée baigne dans le pus qui s'écoule par plusieurs orifices ouverts spontanément. Je procède à l'extraction de cet immense séquestre, ce qui ne présente aucune difficulté.

La plaie se cicatrise lentement et l'on assiste à la régénération osseuse ; elle se fait peu à peu aux deux extrémités de la gaine vidée, mais il reste entre les deux fragments osseux reproduits un espace qui ne se comble pas, quoique les deux extrémités se rapprochent par le fait de la rétraction cicatricielle, la tête du péroné se subluxant en haut. Les choses restèrent à peu près dans le même état, malgré différentes tentatives faites pour irriter le foyer.

C'est alors qu'en mai 1882, je fis une nouvelle tentative par la greffe osseuse, à cette époque les deux fragments du tibia étaient distants de 1 cent. 5, tandis que le raccourcissement total du membre était de 5 cent. le fragment supérieur paraissait se terminer en une pointe assez affilée ; la tête du péroné était luxée en haut.

Le 29 mai 1882, je procédai ainsi à l'opération : une incision longitudinale est faite au niveau de la pseudarthrose et approfondie dans le tissu fibreux intermédiaire aux fragments de façon à y creuser une sorte de tranchée ; au fond de cette tranchée sont disposés les uns à côté des autres treize petits fragments d'os, sans périoste, provenant d'une ostéotomie cunéiforme que je viens de pratiquer à l'instant sur un tibia rachitique. Le tissu fibreux qui représente le périoste est suturé par-dessus les fragments sauf au niveau d'un drain ; suture de la peau, pansement antiseptique.

Le drain est enlevé le 1er juin, la réunion se fait par première intention ; le 14 juin je note que l'on sent au niveau des fragments implantés, une colonne osseuse solide ; mais il n'y eut pas d'autre résultat, les deux fragments sont restés séparés l'un de l'autre ; la malade et ses parents ont préféré le port d'un appareil à une nouvelle tentative opératoire.

Dans un cas absolument analogue, j'ai pratiqué d'emblée, sans m'attarder à d'autres tentatives, la résection avec suture osseuse, avec plein succès ; naturellement il fallut enlever un fragment du péroné pour permettre le rapprochement des deux surfaces tibiales.

Je viens de revoir (26 octobre 1891) la jeune fille, elle est en parfaite santé et se contente de son appareil ; l'écartement des fragments toujours non soudés est insensible ; le tibia droit mesure 22 cent. et le gauche 31 ; mais il y a à tenir compte de l'arrêt de développement, car la plante du pied droit mesure 17 cent. tandis qu'à gauche on trouve 22 cent.

Obs. 26. — *Greffes osseuses pour reconstituer les os du carpe.* M. Chalot, de Toulouse. *Congrès de chirurgie*, Paris 4 avril 1891 (1).

La greffe osseuse indiquée par Poncet au Congrès de 1886, est une précieuse ressource qui n'est pas prisée à sa valeur.

Un malade était atteint de toute la série des synovites fongueuses ; la gaine de l'extenseur propre de l'index, celle de l'extenseur commun, étaient prises, il y avait une tumeur blanche du poignet suppurée et fistuleuse. Je fis l'incision de la résection du poignet, je grattai toutes les gaines, j'excisai l'extrémité inférieure du cubitus, j'enlevai successivement le semi-lunaire le pyramidal, le pisiforme, une partie du grand os et de l'os crochu, je curettai toute la cavité opératoire, et je tunellisai au thermocautère l'articulation du poignet.

A la suite d'un premier délabrement, il y avait lieu de craindre une suppuration prolongée, et une rétraction consécutive de la main sur le bord cubital. Je songeai à la greffe osseuse. De minces lambeaux d'os et de cartilage furent empruntés, chez un jeune chien, au bulbe et au cartilage

(1) Plusieurs journaux médicaux citent M. Forgue, de Montpellier comme l'auteur de cette communication.

épiphysaire du tibia et du fémur; ils avaient 6 à 8 millimètres de long, 1 millimètre à 1 millimètre et demi d'épaisseur, j'en parsemai la cavité opératoire et je me livrai à un véritable travail de parquetage ; j'insérai ainsi au fond de la plaie granuleuse une douzaine de fragments osseux. Cela se passait au mois de septembre dernier, un mois après l'opération.

Aujourd'hui, toute la région cubitale de la main est formée d'une masse très dure, ostéo-cartilagineuse le creux opératoire est entièrement comblé, il n'y a pas de déformation.

Cet exemple suffit à montrer quelles ressources on peut attendre de la greffe osseuse, dans les cas de ce genre, et aussi dans les foyers de nécrose, dans les vieilles cavités séquestrales. Chez les vieillards, les grandes cavités opératoires n'ont que peu de tendance à se combler, et je citerai une observation où après avoir pratiqué la résection atypique du tarse, je fus forcé de faire une amputation de Pirogoff, la brèche opératoire, trop large, refusant de se fermer spontanément.

Dans les ostéites inflammatoires franches, le travail réparateur est très actif; il n'en est plus de même dans les ostéites anciennes, chroniques ; on a proposé d'utiliser alors, comme matière de remplissage, la paraffine stérilisée, les tresses de catgut, l'os décalcifié ; mieux vaut s'adresser au tissu osseux normal, vivant, à la greffe osseuse.

Obs. 27. — *Réparation d'une perte de substance de la voûte crânienne par la greffe osseuse immédiate.* M. Ricard. *Gaz. des hôp.*, 1891, n° 85.

M... (Pauline), veuve, âgée de quarante ans, exerçant la profession de cuisinière, se présente le 19 novembre 1889 à la consultation de la clinique laryngologique des sourds-muets. Elle a la narine du côté droit complètement obstruée par une tumeur dont M. Ruault pratique l'ablation incomplète à l'aide d'un serre-nœud. L'examen histologique de la tumeur, fait au laboratoire de M. Cornil, permet de porter le diagnostic de lymphadénome.

La malade revient le 8 février 1890, la tumeur est de nouveau bourgeonnante. Une opération large est pratiquée le 2 mars par M. Monod qui désinsère la portion droite du nez et pénètre ainsi largement dans les fosses nasales. La tumeur qui a pénétré dans le sinus maxillaire est extirpée en totalité, la muqueuse voisine est cautérisée au thermocautère.

Le 21 mars 1890, la malade quitte l'hôpital complètement guérie de l'acte opératoire, et jusqu'ici aucune récidive locale n'est apparue.

Le 9 avril 1891, la malade revient à l'hôpital Saint-Antoine pour une tumeur de la région orbito-frontale du côté droit. Cette tumeur est apparue progressivement depuis six mois, elle atteint aujourd'hui le volume d'une noix. La malade souffre dans la tête, principalement du côté droit, de douleurs presque continues, mais avec des exacerbations fréquentes.

Étant donné les antécédents de la malade, il est facile de porter le diagnostic de lymphosarcome de l'os frontal. La tumeur est unique ; nulle part ailleurs, aucune trace de généralisation ne paraissant exister, l'intervention est indiquée. Elle a lieu le 15 avril.

La malade étant chloroformée, le champ opératoire dégagé, nettoyé et entouré de compresses aseptiques, je fais une incision allant de la racine du nez à deux centimètres environ de l'apophyse orbitaire externe, incision courbe circonscrivant la tumeur et ayant à peu près une flèche de 4 centimètres de hauteur. L'os étant mis à nu, à l'aide d'un ciseau fin et du maillet, je circonscris autour de la tumeur une région de l'os frontal dont l'ablation laisse à nu la dure-mère dans l'étendue d'une pièce de 5 francs environ (5 centimètres de large sur 4 de hauteur). Les bords de la perte de substance crânienne sont taillés en biseau aux dépens de la table externe du frontal. A l'aide de pinces coupantes, l'os coxal d'un jeune chien, qu'on venait de sacrifier, fut préparé de façon à s'adapter à l'orifice créé. La fosse iliaque, une partie de la cavité cotyloïde et de la branche horizontale du pubis constituèrent le fragment utilisé. On dut rejeter l'ischion, le pubis et sa branche descendante. Une partie de la plaie opératoire qui restait à découvert à la région interne fut obturée par une fragment du condyle fémoral du même chien.

L'hémostase faite, le lambeau des parties molles fut relevé, appliqué sur le fragment osseux et fixé par la suture ; deux catguts placés à l'angle externe de la plaie, pour établir un drainage.

Pansement iodoformé, compression ouatée.

Les jours qui suivirent l'opération ne furent marqués par aucun incident, ni fièvre, ni douleur.

Le 20 avril, cinquième jour de l'opération, on retire le pansement. Il existe un peu de gonflement œdémateux de la paupière, mais sans douleur ni rougeur aucune. Le pansement est complètement sec, et le catgut a été involontairement enlevé avec les pièces du pansement.

Le 22 avril, ablation des fils, réunion immédiate des parties molles. Les fragments osseux sont restés en place.

Le 3 mai, dix-huit jours après l'opération, la malade quitte l'hôpital, parfaitement guérie. La région opérée est plus aplatie que celle du côté sain. Mais le plan osseux sous-jacent est parfaitement solide.

Le 20 mai, la malade revient à l'hôpital et, sauf l'aplatissement de la région, il est impossible de reconnaître que le crâne a été le siège d'une brèche quelconque.

En résumé : extirpation d'une partie sarcomateuse de l'os frontal, obturation immédiate de la plaie osseuse par un os iliaque de chien, Réunion immédiate et totale. Persistance absolue du résultat acquis, aujourd'hui, trois mois après l'intervention.

Obs. 28 et 29. — *Transplantation de tissus d'animaux à l'homme, et rapport sur le cas de transplantation osseuse à l'hôpital de la Charité* (Ile de Blackwell). Phelps (A. M.). *New York Medical Record*, 21 février 1891.

1er cas. Au mois d'octobre, un cas de fracture non consolidée de la jambe m'a été présenté par M. Marx, le fabricant de jambes artificielles ; et ensuite le Dr Shufelt de cette ville ; le malade venait pour se faire amputer et demander ensuite une jambe artificielle ; il avait déjà été opéré deux fois, mais sans succès par un chirurgien éminent. La jambe formait à sa partie inférieure une courbure à concavité antérieure, et le péroné était d'environ 5 cent. plus long que le tibia.

Je refusai l'amputation et conseillai la transplantation d'un os d'animal ; l'observation que j'avais faite dans les deux dernières années m'avait donné la conviction que la circulation entre deux espèces différentes pouvait s'établir en toute sécurité.

Je fis l'opération à la clinique de l'hôpital, en présence des élèves du service et de quelques membres de la Faculté.

Le malade et le chien se portèrent bien, mais le 6e jour, je découvris que les contractions du biceps resté attaché à la greffe osseuse avaient secoué celle-ci dans la plaie, l'opération manqua donc à cause de la fixation imparfaite de l'os en place et de l'omission du détachement du tendon du biceps. J'enlevai la greffe, et constatai qu'une union par première intention, bien solide, s'était déjà produite au niveau des parties molles et j'eus besoin de tractions considérables pour enlever la greffe. L'amputation de jambe fut faite et un membre artificiel appliqué.

2e cas. Le jeune John Gethins souffrait d'une fracture non consolidée du tiers inférieur de la jambe, résultant d'une opération faite pour remédier à une convexité antérieure exagérée du tibia, existant depuis l'enfance et qui, en s'accroissant progressivement, avait fini par forcer l'enfant à ne plus marcher qu'avec des béquilles. Il n'y avait pas la moindre paralysie ni la moindre atrophie lorsque l'enfant fut amené à ma clinique, il y a deux ans, par les Drs Wey et Flood d'Elmira et le Dr Busch.

Quelques temps après l'ostéotomie, j'ouvris le foyer de la fracture et suturai les extrémités osseuses, mais sans obtenir de réunion. Après quelques mois, je fis une nouvelle opération, enlevant tout le tissu cicatriciel, suturant soigneusement le périoste et l'os. Echec.

Quelques mois plus tard, je recommençai, ouvris de nouveau la plaie, enlevai tout le tissu cicatriciel, avivai les extrémités osseuses et greffai *des os décalcifiés* d'après la méthode de Senn ; échec : les petits fragments sortirent de la plaie quelques semaines après l'opération.

Ensuite j'eus recours à la méthode de Thomas qui consiste à maintenir les os en contact au moyen d'un appareil et à faire marcher le malade. Insuccès.

L'enfant retourna chez lui, un chirurgien éminent lui fit sans plus de succès, deux nouvelles opérations.

Lorsqu'il revint en novembre dernier, la jambe était en très bon état, excepté un raccourcissement de 10 centim. provenant des opérations faites pour remédier à la pseudarthrose. Il aurait été désolant d'amputer une telle jambe, et pourtant cela paraissait le meilleur parti à prendre. Eu égard aux faits que j'avais déjà observés, je me crus permis de tenter une expérience qui lui conserverait l'usage de sa jambe sans mettre sa vie en danger. J'hésitais à amputer la jambe craignant la production d'un moignon conique comme cela arrive fréquemment lorsque l'on ampute au-dessous du genou ou du coude pendant la période d'accroissement.

Le 16 novembre 1890 une chienne de deux ans fut préparée pour l'opération, bien lavée au savon et rendue aseptique par des lavages au bichlorme de mercure, tandis que l'on anesthésiait le patient et qu'on avivait les deux extrémités osseuses de la pseudarthrose.

Voici comment mes assistants, les Drs Plympton et Mooney préparèrent la chienne; après l'avoir éthérisée, elle fut enveloppée dans une couche d'ouate épaisse de plusieurs pouces, tandis qu'en même temps on la faisait asseoir ; sur cette douce enveloppe d'ouate, on plaça plusieurs tours d'une bande plâtrée pour maintenir le tout en place. Le membre antérieur droit de l'animal fut laissé hors de l'appareil, la jambe rasée et aseptisée au sublimé, iodoforme et éther, le chien était maintenant prêt pour l'opération.

Avec l'assistance du Dr Kelley, chirurgien ordinaire de l'hôpital de la Charité, des Drs Charles D. Roy, C. Stephenson et J. L. Wood, nous procédâmes à l'opération sur le malade qui fut faite devant les élèves de l'école et de l'hôpital ; il y avait aussi le Dr Huntington de Sacramento et le Dr Weir de Richmond.

Je fis deux incisions elliptiques au niveau de la fracture, de 10 centim. de long, enlevant la cicatrice ancienne et le tissu cicatriciel au niveau des fragments osseux non consolidés, en même temps qu'un fragment elliptique des parties molles ; avec une scie, j'avivai les extrémités osseuses, laissant entre elles un espace d'environ un pouce ; les portions enlevées étaient éburnées et ressemblaient plus à l'ivoire qu'à de l'os.

Mes assistants préparèrent alors la jambe de l'enfant pour le second temps de l'opération, enveloppant dans un appareil plâtré les deux tiers inférieurs de la cuisse et la jambe jusqu'à 15 centim. au-dessus de la plaie, et d'autre part le pied et le cou-de-pied dans un autre appareil plâtré.

Pendant ce temps, je préparais le chien, et incisais la peau pour détacher un fragment qui pût prendre place exactement dans la perte de substance elliptique ménagée dans la jambe de l'enfant.

Je fis la résection du coude, sectionnant l'humérus à 7 centim. au-dessus de l'articulation, le radius et le cubitus à 1 centim. au-dessous ; les parties

molles furent soigneusement gardées. J'amputai alors l'extrémité inférieure de la patte, laissant un fragment du radius d'un pouce de long attaché à une branche de l'artère radiale et aux parties molles, mais sectionnant l'insertion du tendon du biceps sur l'os et tout le tissu musculaire inutile. Sur le chien, l'artère nourricière du radius pénètre l'os très près de l'articulation du coude; en procédant comme je l'ai indiqué, c'était mettre l'artère nourricière à l'abri de toute blessure et assurer la nutrition du fragment osseux aux dépens duquel j'espérais voir se former de l'os nouveau et une excitation de l'os humain.

Le chien fut placé à côté de la jambe du malade, sa tête tournée vers lui ; je passai à travers la cavité médullaire de l'os du chien une longue aiguille d'aluminium, ce qui fut je crois une faute, une simple aiguille d'acier placée dans le tissu compact de l'os n'aurait pas autant gêné la circulation ; le fragment osseux du chien fut placé entre les deux extrémités des os du garçon, et l'aiguille qui l'embrochait suivant son axe introduite dans chacune de ces extrémités. Une suture à la soie maintint solidement les os en place, le fragment du radius du chien étant toujours relié au reste du membre de cet animal par les parties molles, sa nutrition artérielle était assurée.

Une bande de fer courbée relia les appareils plâtrés supérieur et inférieur de la jambe du jeune garçon, et laissa la place pour faire le pansement de la plaie. Un gros tube à drainage fut placé à la partie postérieure ; quelques tours de bande plâtrée maintinrent la bande de fer.

L'antisepsie la plus rigoureuse fut faite pendant toute l'opération, une irrigation constante ; mes assistants s'occupant des appareils plâtrés, je n'eus jamais les mains en contact, avec le plâtre ou aucun appareil septique.

L'opération dura une heure.

Les malades (car nous pouvons bien dire maintenant les malades) furent mis au lit ; tous deux se remirent rapidement de l'anesthésie ; on se servit de petites doses de morphine pour tous deux, non pas tant pour diminuer la douleur que la gêne de ce contact obligatoire.

Au bout de trois jours, les rapports se détendirent, le chien et l'enfant devinrent amis, se consolant mutuellement, le malade en donnant à manger au chien, en jouant avec lui, et celui-ci montrant comme il était touché de cette bonté en remuant la queue. (J'ai oublié de dire qu'avant l'opération on avait sectionné ses cordes vocales après éthérisation pour ne pas être gêné par ses aboiements ; après 2 semaines elles se réunirent à nouveau et la voix revint aussi sonore qu'avant). La seule gêne causée au patient fut causée par les secousses des muscles du chien qui frissonnait dans le lit à cause de la perte de son tissu adipeux, ce petit inconvénient pourrait être prévenu.

Le 6e jour, la plaie fut pansée en présence des Drs Newmann, Stewart, Wooley, professeur Prince Morrow du Collège médical de l'Université et

chirurgien de l'hôpital de la Charité ; la plaie était réunie par première intention sans une seule goutte de pus ; sans la différence de couleur de la peau, il aurait été difficile de découvrir le point d'union.

Le 8e jour, je fis le pansement ; l'union était encore plus solide.

Mais le 11e jour, je constatai que le chien était à l'étroit dans son appareil et il était évident que dans quelques jours la greffe allait se détacher.

En conséquence, je résolus comme un acte d'humanité de séparer le trait d'union ; le chien fut endormi, et tandis qu'on sectionnait la greffe, le Dr Kelley liait l'artère et pansait le moignon de la jambe du chien qui fut placé dans un lit et soigné par la surveillante. Au moment de la section on vit jailir un jet de sang qui montrait que l'union s'était établie entre la circulation du chien et celle du malade.

Les deux patients guérirent très vite.

L'enfant employait son temps à lire les journaux et les cartes postales dans lesquelles des personnes charitables (antivivisectionnistes) faisaient des vœux pour que l'effort tenté pour lui conserver sa jambe échouât.

La plaie fut pansée et examinée chaque jour. A la fin de la 5e semaine, on découvrit que l'os ne présentait aucune tendance à s'unir, et voulant laisser à l'enfant toutes les chances de guérison de la pseudarthrose, on retira le transplant. Les bandes de métal réunissant les appareils plâtrés furent enlevées pour permettre la mise en contact des extrémités osseuses, dans l'espoir qu'il se produirait une réunion à la suite de l'excitation provoquée par la greffe.

L'os greffé était recouvert irrégulièrement d'une couche de tissu osseux de nouvelle formation, ce qui prouvait, je crois, qu'il y avait tendance à la soudure de la fracture. Sur une coupe longitudinale, on voyait que ce nouveau tissu osseux existait non seulement à la surface mais aussi dans le canal médullaire excepté au point où passait l'aiguille métallique.

Après le 11e jour, il y eut pour la première fois un peu de pus dû à ce que du plâtre avait pénétré dans la plaie, il disparut rapidement.

J'ai choisi le chien parce que les éléments de son sang ressemblent beaucoup à ceux de l'homme, et parce que sa résistance et sa puissance de réparation sont considérables.

Il aurait fallu attendre 4 à 5 semaines pour que l'animal ait fabriqué assez d'os et que l'irritation des extrémités de l'os du patient fut assez grande pour amener la consolidation.

Si la tentative a échoué, cela tient à la défectuosité des pièces du pansement, elle a cependant démontré que des parties molles peuvent être transplantées d'un animal à l'homme.

Il n'est pas inutile de rappeler en terminant pour répondre aux reproches de cruauté dont cette tentative a été l'objet, que l'enfant suppliait instamment qu'on tentât tout pour éviter une amputation, il le demande encore aujourd'hui et c'est là une des prières dont un chirurgien doit tou-

jours tenir compte avant de se décider à une opération qui entraînerait la perte d'un membre et peut être même de la vie.

(M. Phelps dit avoir remarqué que la température et le pouls du malade et du chien avaient une tendance à se rapprocher et à s'égaliser chez l'un et chez l'autre, par suite de la continuité des circulations; nous n'insistons pas !)

DEUXIÈME PARTIE

IMPLANTATION D'OS MORTS DÉCALCIFIÉS

Historique.

Nous avons vu quelles sont les difficultés qu'on rencontre pour la réussite de la greffe osseuse, aussi de nombreux moyens ont été proposés pour y suppléer dans certains cas. Si comme le veut M. Ollier, les greffes vivantes n'ont qu'une action de présence passagère, peut-être pourrait-on les remplacer par des substances inertes.

Celles-ci ont été surtout proposées pour le traitement des grandes cavités opératoires.

On sait avec quelle lenteur se comblent les pertes de substance creusées dans les os longs, soit pour détruire des foyers tuberculeux, soit pour ouvrir des abcès osseux ou pour extraire des séquestres à la suite d'ostéomyélite.

Le Dr Neuber, assistant d'Esmarch, a proposé il y a quelques années de préparer les bords des cavités creusées de telle sorte que les parties molles puissent être retournées et enfoncées dans l'intérieur de la cavité osseuse, couvrant ainsi toute la surface dénudée. La cavité était complètement désinfectée avant l'implantation des lambeaux qui étaient fixés avec des aiguilles en os. Mais cette méthode nécessite l'enlèvement d'une quantité inutile d'os sain pour rendre possible l'implantation des lambeaux cutanés ; en outre la gangrène des lambeaux survient fréquemment à cause de la tension qui est nécessaire pour les

faire arriver en contact et les fixer, à cause de la pression du pansement et surtout de la mauvaise circulation qui existe dans ces tissus déjà malades. Le plus souvent, les lambeaux se sphacèlent et laissent une perte de substance longue à combler par bourgeonnement. Applicable dans les cas d'ostéomyélite superficielle suivie de nécrose, cette méthode ne doit jamais être employée si la lésion est centrale et nécessite la formation d'une gouttière profonde.

L'idée qui vint plus tard, fut d'utiliser le *caillot sanguin* pour accélérer la cicatrisation des cavités osseuses. Lister depuis longtemps avait remarqué que sous le pansement antiseptique, les caillots s'organisent, sans subir de putréfaction ni dégénérescence, dans les plaies aseptiques. Ce fait fut confirmé histologiquement par son élève Lesser en 1876. Neuber en 1879 laissait les cavités se remplir de sang, après les opérations sur la nécrose des os, mais les résultats furent si défavorables qu'il dut abandonner son idée.

Volkmann (congrès international de Londres) attira plus tard l'attention sur le rôle joué par le caillot sanguin entre les fragments des fractures compliquées : au bout de six semaines du tissu vasculaire vivant occupait la place des caillots.

Schede (congrès des chirurgiens allemands) en décrivant « la guérison des plaies sous la croûte humide du caillot » lorsqu'une coaptation exacte est impossible, crut avoir inventé une méthode nouvelle ; voici comment il opérait : après toute opération exigeant l'enlèvement d'une certaine quantité de tissus et créant une cavité, comme les nécrotomies, il désinfecte soigneusement cette cavité, le membre a été préalablement rendu exsangue au moyen de la bande d'Esmarch ; il suture alors les parties molles en laissant seulement un orifice au sommet de la cavité.

Après l'enlèvement de l'Esmarch, la cavité se remplit de sang. Une bandelette de protective recouvre la plaie, par-dessus il met une compresse absorbante antiseptique épaisse, et la bande destinée à maintenir le pansement n'est pas trop serrée pour que la

cavité puisse facilement se remplir de sang. L'auteur attache une grande importance à la formation d'une croûte sanguine humide à la surface de la plaie, qu'il recouvre de soie protective afin d'éviter la dessiccation. Mais si cette méthode lui a permis de guérir en 12 et 15 jours de petites cavités osseuses, elle a souvent manqué même entre ses mains dans des cavités plus grandes.

J. B. Hamilton a tenté de substituer au caillot sanguin les *éponges aseptiques,* mais ce traitement fut rarement employé pour les cavités osseuses.

Les tampons de tissus antiseptiques comme la *gaze iodoformée,* et surtout les *tampons résorbables* de *catgut* (Glück), ont l'inconvénient d'être à la moindre suppuration rejetés comme corps étrangers. Certainement, ces matières ont donné des succès, mais leur résorption est inconstante et souvent elles s'éliminent intactes.

La *sous-muqueuse de l'intestin du porc* a permis à Holsted de préparer une substance très flexible, à longues fibres très propre au tamponnement, mais il faut beaucoup de temps pour la préparer, et il est nécessaire d'employer un grand nombre d'intestins de porc pour en obtenir une quantité suffisante ; elle a le même inconvénient que le catgut d'être rejetée à la moindre suppuration.

Senn fit un pas de plus en se servant d'os préparés d'avance, rendus aseptiques et décalcifiés.

En 1889, il publiait un mémoire, le premier sur ce sujet, suivi de dix observations d'ostéomyélites simples ou tuberculeuses traitées par sa méthode d'implantation d'os décalcifiés ; il se servait de copeaux d'os, très petits, conservés dans une solution alcoolique de sublimé.

En 1890, un de ses élèves, Mackie, fit un nouveau mémoire sur le même sujet, communiquant 11 nouveaux cas de Senn, avec des observations de Keef (de Oconto), de Jones (Minn) et de Deaver.

Kümmel dans un mémoire publié le 12 mars 1891 cite 17 observations d'implantation d'os décalcifiés, la plupart suivies de succès, mais au lieu de limiter la méthode de Senn au traitement des cavités osseuses et à l'obturation des pertes de substance crânienne, il a remplacé des os complètement détruits, comme des métacarpiens ou des métatarsiens. De plus, au lieu de copeaux, ce sont des fragments assez volumineux dont il se sert, plus ou moins décalcifiés suivant l'usage demandé.

Peu de temps après, notre maître M. le professeur Le Dentu faisait une clinique sur la greffe osseuse (mai 1891) et remplaçait avec succès une grande partie de l'extrémité inférieure des os de la jambe, par un bloc d'os décalcifié. Depuis lors, il eut l'occasion d'appliquer plusieurs fois cette méthode, et nous avons pu en suivre les résultats.

Middeldorpf a dit au congrès d'Heidelberg, en 1889, qu'il employait depuis deux ans à la clinique chirurgicale de Fribourg pour la fermeture des cavités osseuses le remplissage avec les os iodoformés et décalcifiés, procédé qui lui aurait donné d'excellents résultats. Dans la plupart des cas, il a vu les os s'implanter et disparaître par résorption. D'après lui, ce procédé offrirait tous les avantages du tamponnement iodoformé sans en avoir les inconvénients.

Malheureusement, il n'a pas publié ses observations et c'est tout ce que nous avons pu savoir sur sa pratique.

Esmarch, dans une lettre au Dr Senn, dit avoir employé les os décalcifiés dans deux cas avec succès.

Dans le premier, il y eut un peu de suppuration et quelques copeaux d'os tombèrent.

Dans le second (nécrose du corps du tibia), il eut une guérison complète le 14e jour sous un seul pansement.

Nous devons encore parler, pour être complet, des tentatives qui ont été faites pour remplacer des os par des morceaux d'*ivoire*.

Rose, en 1889, a incorporé une tige d'ivoire de 15 centim. de long dans une perte de substance osseuse.

Krönlein a présenté à la réunion centrale de médecine de Zurich, le 31 mai 1890, un cas d'ablation du tiers inférieur du radius pour sarcome myélogène. La partie osseuse enlevée a été remplacée par un radius artificiel en ivoire qui est complètement enkysté dans la plaie.

Glück (août 1890) a publié 10 cas d'inclusion de cylindres ou d'articulations d'ivoire ; il introduit ces tiges dans la cavité médullaire des os voisins, ce qui détermine, dit-il, la formation d'un cal périostique, extérieur dans une certaine étendue ; il peut même se produire un cal dans la cavité médullaire et l'ivoire disparaît peu à peu. L'appareil n'étant destiné qu'à amener une fixation parfaite, des substances non résorbables (aluminium, acier nickelé, bois, caoutchouc durci, verre) peuvent produire le même résultat ; au bout de 6 à 12 semaines, la guérison peut être regardée comme complète

La cavité médullaire des os paraît avoir une tolérance illimitée pour l'invagination de corps étrangers aseptiques quelconques, organiques ou inorganiques polis, et qui ne provoquent pas de réaction mécanique ou chimique (1).

Comme l'introduction dans la cavité médullaire de chevilles pleines à une seule branche ou de cylindres creux de différentes substances, nécessite de grands délabrements, Glück pense qu'il est préférable d'introduire dans chaque cavité médullaire de l'os des deux extrémités, une tige d'ivoire, qu'il relie à l'autre par une cheville transversale ou par une articulation mobile. (Les appareils sont fabriqués par la maison Lutter et Schmidt, et sont composés d'une extrémité sphérique qui tourne dans une cavité de mêmes dimensions).

Glück fixe ses chevilles dans la cavité médullaire au moyen d'un ciment ainsi composé :

(1) Salzer, en 1839, a incorporé un cylindre de verre entre les deux extrémités d'os longs réséqués chez des animaux. Demetiew a placé dans le genou de chiens un morceau de fer et l'a trouvé incorporé après des mois, sans aucune réaction, et seulement recouvert de couches de fibrine.

De la colophane finement pulvérisée est fondue dans un creuset ; on y ajoute de la pierre ponce pulvérisée ou de la poudre de plâtre; quelquefois on peut y ajouter un peu de graisse. Les surfaces osseuses sont chauffées avec le thermocautère au blanc, et enduites de ce ciment qui prend, après refroidissement d'une minute, la dureté du verre. Il sert également à mettre en contact les extrémités de deux os réséqués, à combler des petites cavités osseuses, etc.

Outre les pertes de substance osseuse à la suite de *résections* Glück proposa d'allonger les os qui ont subi un *arrêt de développement* en y implantant une tige d'ivoire.

Dans les cas d'*absence congénitale* d'un os (le radius par exemple), pour les orifices de *trépanation*, les *fractures comminutives*, il propose aussi l'ivoire.

Nous donnons toutes ses observations, on verra qu'elles sont suivies fort peu de temps, et il paraîtrait que le résultat final a été la désarticulation dans plusieurs cas.

Technique de l'implantation d'os décalcifiés.

1° Décalcification et désinfection de l'os. — Les meilleurs os à employer sont ceux qui ont une couche d'os compact épaisse, tels que le *fémur* et le *tibia* du bœuf. Ces os pris aussi frais que possible, c'est-à-dire dès que l'animal a été tué, sont sciés à leurs deux extrémités articulaires formées de tissu spongieux impropre à l'opération.

Le périoste est enlevé avec une rugine et la moelle avec grand soin. Ils sont alors sciés en morceaux de différentes grandeurs, suivant l'usage auquel ils doivent être destinés. Senn et Mackie les coupent en longues bandes de 3 millimètres de large pour en faire des copeaux. Nous préférons comme Kümmel nous servir de fragments plus gros. Le mieux est d'en avoir de différentes dimensions. Ces préparatifs doivent être faits le plus aseptiquement possible.

Les fragments sont ensuite placés dans une solution *d'acide chlorhydrique* à 10 0/0, employée en grande quantité, dans un flacon fermé. Une solution plus concentrée n'est pas nécessaire. Le liquide doit être changé tous les jours. Si l'on veut obtenir une décalcification complète, le temps nécessaire varie de 1 à 4 semaines suivant les dimensions des fragments. Mais une décalcification de 8 jours est ordinairement suffisante.

On le reconnaît à ce que les os deviennent mous, se laissent facilement tailler, et façonner. Les os destinés à remplacer des os entiers, seront moins décalcifiés que les autres, afin qu'ils conservent une certaine résistance.

Lorsqu'on veut s'assurer que la décalcification est complète, on essaye de traverser l'os avec une épingle en divers endroits ; si l'épingle traverse facilement partout, c'est qu'il n'y a plus de noyaux calcaires.

Après la décalcification, on *enlève l'excès d'acide* en lavant les os dans un courant d'eau, ou en les mettant dans une solution faible de *potasse caustique.*

On les plonge alors dans une solution de *sublimé* à 1 ou 2 pour 1000 pendant 48 heures, et on les conserve dans une solution saturée d'*éther iodoformé.* Senn les mettait directement dans une solution alcoolique de sublimé à 1 pour 500, et les conservait dans ce liquide.

Avant de se servir des os, on les retire de la solution et les essuie avec de la gaze aseptique ; on enlève l'excès d'éther et d'iodoforme en les plongeant pendant quelque temps dans de l'alcool, puis on les laisse dans une solution de sublimé à 1/2000 ou phéniquée faible jusqu'au moment de l'implantation. A ce moment on les frotte dans de la gaze iodoformée pour enlever le liquide de leur surface. Si l'on n'enlevait pas complètement l'alcool, les os gonfleraient par l'imbibition des liquides et provoqueraient une tension funeste pour les sutures.

Une fois les os préparés, ils sont conservés indéfiniment pourvu qu'ils baignent continuellement dans le liquide antisep-

tique ; il faut veiller à ce que le flacon qui les contient ferme bien pour éviter que le liquide s'évaporant, les os ne soient plus immergés ; l'éther iodoformé sera renouvelé de temps en temps.

Pour combler les *lésions du crâne*, Senn coupe l'os de façon à ce que son épaisseur corresponde à celle de l'os enlevé et s'applique exactement à l'ouverture du crâne. Il pratique un certain nombre de trous dans la plaque ou le disque osseux afin que les orifices servent à drainer l'espace sous-jacent et qu'en même temps la pénétration rapide des bourgeons dans ces orifices maintienne l'os « in situ » et favorise la destruction rapide de la substance implantée par substitution de tissu vivant persistant.

Pour remplir les *cavités osseuses* l'os décalcifié est coupé en minces tranches ou copeaux (Senn) ou en morceaux prismatiques plus volumineux (Kümmel). Des drains en os décalcifié peuvent être utilisés au cas échéant pour le tamponnement des cavités osseuses.

Pour remplacer un *os complet*, comme un métacarpien, un métatarsien, on taille dans le tibia du bœuf d'avance des fragments de grandes dimensions qu'on arrondit ensuite et façonne suivant les besoins. Il en est de même pour les *résections des os longs dans la continuité* (tumeurs, tuberculose, cals vicieux, etc.).

Dans l'observation si intéressante de M. Le Dentu, où il s'agissait de remplacer 7 centimètres de l'extrémité inférieure des os de la jambe, c'est un jarret de veau presque entier, bloc cubique de grandes dimensions, qui fut utilisé. Kümmel dit que ce n'est qu'après avoir employé pour l'ostéoplastie de gros morceaux d'os décalcifiés que la guérison est devenue plus régulière et plus constante ; pour les cavités osseuses, les trépanations, le spina-bifida, il se sert d'os complètement décalcifiés. Au contraire, lorsqu'il s'agit de fixer des fragments dans une pseudarthrose, une résection osseuse, de remplacer des solutions de continuité des os longs, d'implanter un os entier, en un mot

d'une opération pour laquelle l'enchâssement d'une plaque osseuse solide, inflexible, est désirable, il emploie un os légèrement décalcifié, c'est-à-dire ayant un centre dur, et une surface molle qui permet de lui donner par la taille la forme voulue, et facilite la fixation qui se fait par les bourgeons.

Immédiatement avant de les introduire en place, les os sont saupoudrés d'iodoforme.

2° Asepsie du lieu d'implantation. — La condition la plus essentielle du succès dans l'implantation d'os décalcifiés dans une cavité, est l'état d'asepsie absolu des tissus qui doivent être mis en contact avec l'os implanté (Senn). On y arrive de la façon suivante :

Le champ opératoire est rasé, lavé avec du savon et de l'eau chaude, puis avec du sublimé au 1/1000 ; si c'est possible, toutes ces précautions sont prises la veille, et l'on recouvre ces parties de compresses de sublimé.

Le malade est anesthésié, le membre maintenu élevé pendant quelques instants, la bande d'Esmarch appliquée ; le champ opératoire est entouré de compresses qui ont bouilli dans une solution phéniquée à 5 0/0.

La désinfection est terminée par un lavage à l'alcool. Bien entendu, le chirurgien et les aides ont pris pour eux-mêmes, les précautions antiseptiques d'usage ; les instruments auront bouilli pendant dix minutes ou sortiront de l'étuve.

Dans les cas où la lésion osseuse n'est pas déterminée par des microbes du pus, comme les *tumeurs*, les *kystes parasitaires*, les *affections syphilitiques* ou *tuberculeuses* non suppurées, il est facile de réaliser l'asepsie. Si l'on a pris dans le traitement chirurgical de ces affections toutes les précautions habituelles contre l'infection extérieure, la cavité doit être aseptique après l'enlèvement du tissu malade.

Lorsqu'il s'agit de foyers circonscrits *d'ostéomyélite,* siégeant dans les extrémités épiphysaires des os longs, on fait une large incision jusqu'à l'os au centre de la tuméfaction douloureuse, et

l'on recline le périoste avec les parties molles. Une fois le foyer purulent mis à découvert, il faut avoir soin de laver la cavité de l'abcès avec une solution antiseptique avant d'attaquer avec la curette les parois, pour ne pas infecter les parties saines par diffusion mécanique. Une solution faible d'iode réussit bien dans les cas de tuberculose. La cautérisation doit être évitée, elle crée des mortifications qui nuisent au succès de l'implantation. Lorsque toutes les granulations et les tissus morbides ont été enlevés, on lave de nouveau la cavité avec une solution forte de sublimé, et dessèche les parois qu'on soupoudre d'iodoforme.

Dans les cas de *nécrose* résultant d'une attaque antérieure d'ostéomyélite, il faut attendre que la ligne de démarcation entre l'os normal et l'os nécrosé soit nette, et alors faire plus que la simple extraction du séquestre, il faut enlever tout le tissu infecté qui tapisse l'intérieur de la couche d'enveloppe, de même que les trajets fistuleux des parties molles, en débridant largement, puis irriguant avec une solution chaude de sublimé et désinfectant enfin avec le chlorure de zinc à 12 0/0 avec la brosse. Une dernière irrigation sera faite, puis la cavité saupoudrée d'iodoforme.

3° Hémostase. — Dans les pertes de substance du *crâne*, il faut arrêter soigneusement l'hémorrhagie du cerveau et de ses enveloppes avant de faire l'implantation, sinon on s'exposerait à une compression cérébrale venant de l'accumulation de sang au-dessous de l'os implanté. Quant à l'hémorrhagie venant des vaisseaux osseux, le meilleur moyen de l'arrêter est l'implantation du disque décalcifié.

Dans le traitement des *cavités osseuses*, des *pseudarthroses*, des solutions de continuité des os longs, il faudra partout où on pourra appliquer la bande d'Esmarch (ou seulement un lien élastique circulaire, à la racine du membre) pour prévenir une perte de sang inutile et surtout pour pouvoir appliquer l'antisepsie la plus rigoureuse. La bande, excepté si l'on a ouvert de gros vaisseaux, ne doit être enlevée qu'après que le pansement est terminé.

4° Implantation. — Dans les *cavités osseuses*, les fragments seront tassés fortement, et la cavité sera remplie jusqu'à sa surface. Ce tamponnement arrête l'hémorrhagie de la surface osseuse qui se produit toujours après l'ablation de la bande élastique. Le sang qui s'échappe entre les fragments se coagule et forme un ciment utile qui pénètre tout le tamponnement.

Deaver a modifié légèrement la méthode de Senn en interposant aux couches de copeaux des couches d'iodoforme. Mais dans le seul cas où il a employé ce procédé, il a eu des accidents d'intoxication iodoformée.

Dans l'implantation de *petits os* ou de *chevilles*, il faut avoir soin, et il est indispensable que l'os implanté soit aussi en contact que possible avec des surfaces osseuses ; aucune partie molle ne devra être respectée. Kümmel appointit même l'extrémité de ses os décalcifiés et les fait pénétrer dans les os voisins. A plus forte raison, lorsqu'on implante des morceaux d'os volumineux dans la continuité des diaphyses, doivent-ils être engagés en forçant légèrement entre les deux extrémités.

5° Sutures. — En mettant l'os à nu, il faut conserver le périoste autant que possible ; cependant, s'il était malade, comme dans les cas de tuberculose, il ne faudrait pas risquer de compromettre le succès en le laissant. Kümmel l'a enlevé totalement dans certains cas, il a même enlevé une partie des muscles les plus voisins, et l'implantation a réussi.

Lorsqu'on a conservé le périoste, il faut le suturer soigneusement au catgut après l'implantation, une suture en surjet maintient les fragments implantés. En tous cas, il faut toujours faire des sutures profondes perdues pour appliquer en contact intime les parties molles. La peau est ensuite suturée à la soie ou au crin de Florence.

6° Drainage. — L'expérience a démontré que la tension développée par l'extravasation du sang exerce une influence fâcheuse sur la cicatrisation et doit être soigneusement évitée. Un fil de catgut tressé, placé dans l'angle inférieur de la plaie (Senn), un

drain de *verre* (Kümmel) ou de caoutchouc (Le Dentu) permet la cicatrisation de la plaie et assure le drainage.

7° Pansement. — La plaie est saupoudrée d'iodoforme, recouverte d'une bandelette de *protective* (qui empêche l'adhésion du pansement aux bords de la plaie), puis de plusieurs couches de *gaze iodoformée* qui doivent entourer le membre et dépasser beaucoup la surface de la plaie. De l'ouate salicylée, en couche épaisse, puis une couche d'ouate ordinaire maintenue par une bande assez *serrée* complèteront le pansement.

Si les bords de la peau ne peuvent être complètement ramenés en contact, un tampon de gaze iodoformée sera laissé en ce point.

Le membre est ensuite placé sur une *attelle* postérieure, et maintenu *élevé* pendant 6 à 12 heures, pour diminuer les chances d'hémorrhagie.

8° Traitement consécutif. — Pendant les premières 24 heures, le pansement est surveillé, et s'il est traversé par le suintement sanguin, on recouvre d'ouate salicylée les points traversés.

Si le lendemain le pansement est traversé, on l'enlève et en fait un nouveau.

Le 1er *pansement* (à moins de complication) ne doit être enlevé qu'au bout du 10e ou du 14e jour (deux semaines); à ce moment toute la plaie sera le plus souvent cicatrisée, sauf au niveau du drain où quelques bourgeons resteront. Les sutures seront enlevées ainsi que le drain s'il n'était pas résorbable. Un pansement plus petit est appliqué et le membre immobilisé.

Le *repos le plus absolu* jusqu'à la réparation complète et non pas seulement jusqu'à la cicatrisation de la plaie externe, sera exigé. Des pansements à l'intervalle de 2 ou 3 semaines seront faits et le malade restera couché jusqu'à ce que la perte de substance soit comblée par un tissu ferme, et non douloureux. Le temps varie de 1 à 4 mois suivant l'étendue de la perte de substance, l'âge du malade, et la puissance régénératrice de l'os.

Implantation secondaire. — Si l'opération est suivie de suppuration, il faut drainer; si le bourgeonnement a eu le temps de se faire et si la suppuration est modérée, les os peuvent rester en place et remplir leur but comme soutien du tissu de granulation. Dans ce cas, le pansement sera renouvelé tous les 3 ou 4 jours et des irrigations antiseptiques faites jusqu'à cessation de la suppuration.

Si par hasard (ce qui est très rare) on est obligé d'enlever l'os implanté pour désinfecter la cavité qu'il remplissait, on ne fera de nouvelle tentative d'implantation que lorsque la suppuration sera tarie ; la cavité sera alors irriguée avec une solution antiseptique forte, les granulations scarifiées, saupoudrées d'iodoforme et les fragments osseux implantés. Les parties molles seront difficiles à rapprocher dans ces cas, et une mince couche de caillots tapissera la surface laissée à nu ; cependant il faudra autant que possible suturer les téguments en décollant les lambeaux, faisant les débridements nécessaires.

Résultats.

Le promoteur de la méthode, Senn, a publié actuellement 21 cas d'implantations pour des cavités osseuses du tibia, du fémur, de calcanéum, de l'humérus. Il a eu un seul insuccès complet, chez un homme de 30 ans, pour une grande cavité de la tête du tibia. La peau se sphacéla, et comme il n'avait pu rendre assez aseptique la cavité, il dut enlever les copeaux.

Dans un ou deux autres cas, il eut un peu de suppuration, quelques copeaux s'éliminèrent, mais la guérison survint néanmoins.

Plusieurs de ses malades marchaient au bout de six semaines ; d'autres seulement au bout de 2 et 3 mois ; il a traité des cavités de toutes dimensions, les unes n'avaient que le volume d'une noisette, d'une noix, les autres occupaient toute l'extrémité supérieure du tibia.

La réunion par première intention a été obtenue le plus souvent, mais il est resté quelquefois une fistule au niveau du drain qui n'a du reste jamais été de longue durée.

Mackie, O'Keef, Deaver ne citent chacun qu'un seul cas personnel, suivi de succès.

Jones un cas de trépanation.

Miller, Murray, ne citent que leurs succès.

Middeldorpf a toujours été content de l'implantation d'os décalcifiés. Esmarch a eu deux succès.

Mikulicz, 1 succès et 1 insuccès.

Weir, 1 insuccès.

Kümmel ne cite qu'un insuccès, chez un homme de 60 ans, pour une cavité du tibia. Il a comblé des cavités du calcanéum, du tibia, du radius et de la clavicule avec prompt succès; dans deux cas, il a fixé les extrémités osseuses dans la résection du genou avec un os décalcifié; dans trois cas il a comblé des orifices de trépanation avec des plaques d'os antiseptiques, et dans un cas un spina-bifida mort plus tard d'hydrocéphalie.

Il conseille dans la trépanation de l'apophyse mastoïde cette implantation.

Enfin dans 3 cas il remplaça 2 fois un métacarpien, une fois un métatarsien ; une seule fois il dut enlever le métacarpien pour des phénomènes inflammatoires, mais plus tard il fit une implantation secondaire avec succès.

En résumé, malgré quelques insuccès, la majorité des chirurgiens qui se sont servis d'os décalcifiés, n'ont eu qu'à s'en louer.

M. le professeur Le Dentu a appliqué dans son service cette méthode un certain nombre de fois, quelques cas sont trop récents pour que nous en parlions ; nous ne retiendrons que dix observations ; nous avons eu l'honneur d'assister à toutes ses opérations, de suivre les malades et de pouvoir nous faire ainsi une opinion personnelle sur la valeur du procédé.

Les cas variés se répartissent ainsi :

a) *Remplacement d'os entiers*, 3 cas :

Calcanéum, astragale et scaphoïde (pour tumeur blanche du tarse).

Métacarpien du pouce (pour ostéomyélite chronique).

Métatarsien (pour séquestre suite d'ostéomyélite aiguë).

b) *Résection d'os longs dans la continuité*, 2 cas :

Partie inférieure des os de la jambe (tuberculose).

Deux tiers supérieurs du péroné (séquestre suite d'ostéomyélite aiguë).

c) *Cavités osseuses*, 5 cas :

Calcanéum (séquestre ancien).

Extrémité inférieure du tibia (fistule due à une esquille).

Extrémité supérieure du tibia (tuberculose).

Partie moyenne du tibia (abcès ostéomyélitique).

Extrémité inférieure du fémur (séquestre).

Dans la *première catégorie*, nous signalons cette extirpation des gros os du tarse après laquelle le pied restait pendant, et semblait devenir inutile. Les téguments étaient en fort mauvais état, et l'amputation paraissait le meilleur parti à prendre ; néanmoins, M. Le Dentu essaya l'implantation et, malgré le sphacèle de la peau qui laissa une solution de continuité lente à se combler et causa un peu de suppuration, malgré le tempérament profondément scrofuleux de la malade, âgée de 21 ans, la réparation se fit très rapidement, et elle conserva son pied, la saillie du talon avait, il est vrai, disparu en partie, mais le pied avait une forme convenable et 4 mois après la malade était en état de marcher. Ce résultat est à comparer avec les tarsectomies postérieures qui mettent jusqu'à 8 mois à guérir. (Obs. 91.)

Les remplacements de *métacarpien* ou de *métatarsien* ont eu une issue un peu différente l'un de l'autre ; dans le premier cas, il s'agissait d'un homme âgé de 50 ans ; au bout de 2 mois, la cicatrisation était complète et il pouvait se servir de sa main,

mais la réparation osseuse ne s'est pas faite suffisamment, tandis que chez le jeune homme âgé de 17 ans le métatarsien s'est reproduit ; cicatrisé en six semaines, il pouvait marcher, et plus tard il n'y avait aucune rétraction de l'orteil. (Obs. 90 et 92.)

Des *résections dans la continuité* nous ne parlerons que de la première, celle de ce jeune garçon de 16 ans, atteint d'ostéite tuberculeuse de l'extrémité inférieure des os de la jambe, avec abcès des parties molles, atrophie considérable de la jambe et du pied. L'amputation semblait la seule opération raisonnable et pourtant l'implantation d'un énorme morceau d'os décalcifié fut suivie d'un plein succès, une prompte consolidation permettait au malade de marcher 3 mois après. (Obs. 87.)

Quant à la résection du péroné, il est encore trop tôt pour se prononcer sur la régénération de l'os, le malade est encore en traitement, n'a jamais eu de phénomènes réactionnels, et la cicatrisation est presque achevée.

Pour les *cavités osseuses*, celle qui a guéri le plus rapidement, c'est l'évidement du fémur d'un jeune garçon (9 ans), la cavité fut bourrée d'os décalcifiés, la réunion des plaies se fit par première intention, et 3 semaines après, l'enfant sortait de l'hôpital, marchant sans la moindre douleur. (Obs. 93.)

Deux cavités du tibia furent remplies également d'os décalcifiés, dans un des cas le résultat a été nul ; il s'agissait d'un malade qui avait subi une série d'évidements pour tuberculose de l'extrémité supérieure du tibia, et pour éviter d'ouvrir l'articulation du genou, on avait dû laisser une coque osseuse éburnée qui empêchait la prise des os implantés.

Les deux derniers cas sont des implantations secondaires, une cavité du tibia de 12 centim. de long sur 4 de large s'est comblée en 3 mois, ce qui a permis au malade de marcher au bout de ce temps. Quant à la cavité du calcanéum, la peau s'est bien réunie par-dessus, mais ses parois éburnées n'ont pas produit de

substance osseuse nouvelle et elle ne s'est pas comblée. Il s'agissait d'un homme de 57 ans.

Dans ces deux cas, il faut signaler l'avantage qu'il y a eu à panser une plaie à plat au lieu de bourrer une cavité profonde de gaze iodoformée qu'il faut changer tous les deux ou trois jours, pansement douloureux et pénible.

En somme, dans aucun cas, il n'y a eu d'*accident;* s'il s'est produit quelquefois un peu de suintement, jamais il n'y a eu de suppuration véritable, jamais d'élévation anormale de la température, et de phénomènes douloureux. Dans aucun cas, il ne fallut retirer les os implantés. On peut donc affirmer que la méthode, même dans les cas où l'on opère dans des tissus infectés, n'est nullement dangereuse et qu'on peut toujours l'essayer ; si elle n'est pas suivie de succès, elle ne cause du moins aucun préjudice au malade.

Quant à la question qui se poserait, de savoir ce que deviendront ces malades à l'avenir, nous pouvons assurer qu'au moment où ils sont partis de l'hôpital, la résorption des os implantés était en grande partie effectuée et du tissu osseux nouveau les avait remplacés, en sorte que leur guérison est bien entièrement assurée. Dans tous les cas, nous avons pu nous convaincre que la résorption, lente il est vrai, se fait progressivement, mais assez lentement pour que le succès ne soit pas compromis, et que le rôle provisoire qu'on demande à ces os décalcifiés soit entièrement rempli. S'il n'existe pas suffisamment de ressources dans le voisinage pour une régénération osseuse, c'est-à-dire si le malade est âgé, ou si les lésions sont tellement étendues qu'on doive enlever le périoste entièrement, l'implantation d'os décalcifiés n'a plus lieu d'être, car il faut se rappeler qu'ils n'ont qu'un rôle de *soutien provisoire* et n'ont aucune qualité pour refaire de la substance osseuse.

Mais ils permettent de suturer complètement une cavité opératoire, de la fermer, d'en obtenir la réunion par première inten-

tion, et suppriment ces cavités suppurantes qu'on devait bourrer de gaze iodoformée, panser tous les jours pendant de longs mois.

On sait combien de temps demandent pour être reconstituées des portions osseuses un peu considérables ; dans son *Traité de la régénération des os,* M. Ollier cite une quantité d'observations dans lesquelles la reproduction osseuse s'est faite ; mais il s'agissait le plus souvent de résections sous-périostées dans lesquelles non seulement le périoste, mais la couche osseuse immédiatement sous-jacente avait été autant que possible respectée. Et malgré cela, c'est en général de 3 à 8 mois qu'il faut compter ; un *métacarpien*, dit-il, a été reconstitué en 40 jours, l'extrémité inférieure du *tibia* en 50 jours, la moitié supérieure de l'*humérus* a demandé plus de cinq mois ; un *calcanéum* n'était pas encore complètement ossifié au bout de 13 mois. Et dans presque tous ces cas il s'agissait de sujets jeunes.

Même en conservant tout le périoste, il était obligé de recourir à des appareils d'extension spéciaux pour qu'il ne se fît pas de rétraction du membre pendant le long temps que demandait l'ossification. L'implantation d'un os décalcifié dans une gaine périostique privée de son contenu, a le double effet de servir de soutien provisoire, et d'exciter, de réveiller les propriétés ostéogéniques du périoste.

C'est, du reste, ce que nous allons démontrer dans notre chapitre suivant :

Physiologie expérimentale.

a) Travaux antérieurs

Déjà en 1882, MM. Lannelongue et Vignal publiaient des *recherches expérimentales sur la greffe de l'os mort dans l'os vivant*, au point de vue de la résorption des séquestres. Leurs

recherches se résumaient en quelques mots : lorsqu'on implante une cheville d'os mort dans un os vivant, il y a d'abord irritation, multiplication des éléments de la moelle de ce dernier, absorption du tissu osseux implanté par les éléments embryonnaires et formation d'un os nouveau. Pour eux, les chevilles d'ivoire se résorbant plus lentement et même incomplètement sont inférieures aux chevilles osseuses.

Un cube osseux de 6 millimètres 1/2 de long sur 3 d'épaisseur est introduit dans le tibia d'un jeune lapin. Cette cheville provenant du tissu compact d'un humérus humain, purifiée par l'acide phénique, introduite à frottement, recouverte par le périoste et la peau, 45 jours après, on voit que dans la portion médullaire la cheville est réduite à quelques fragments irréguliers, isolés au milieu de la moelle.

Dans le tissu compact la fragmentation est moins avancée et sous le périoste la cheville est couverte d'une mince lamelle osseuse nouvelle. Ses canaux de Havers dilatés 20 et 30 fois plus qu'à l'état normal sont remplis d'éléments embryonnaires et de vaisseaux.

Senn (1889) dans son mémoire parle de *dix* expériences qu'il a faites sur des chiens après trépanation du crâne, en implantant des disques d'os décalcifiés ; il conclut de ses expériences que les os empêchent l'adhérence directe du péricrâne au cerveau et à ses enveloppes ; l'os implanté est détruit par les granulations qui se forment tout autour et il se dépose une grande quantité de tissu embryonnaire entre les parties molles qui recouvrent le crâne et les enveloppes du cerveau, circonstance favorable à la reproduction osseuse. Dans tous les cas, les pertes de substance crânienne ont été bien diminuées, et le centre était comblé par une membrane fibreuse dense, bien plus résistante que lorsqu'il n'avait pas fait d'implantation. Les animaux étaient tués un temps variable après l'implantation (28, 32, 44, 72, 75, 104 jours, 3 mois, 8 mois).

L'ouverture du crâne était disposée de telle sorte que les bords taillés en biais aux dépens de la table interne maintenaient l'os implanté.

Les disques décalcifiés, percés de trous pour assurer le drainage, étaient enfoncés avec un marteau pour assurer la fixation par pression. Dans quelques cas, il les fixait avec des aiguilles d'acier. Dans un point symétrique du crâne, il faisait une ouverture au trépan sans implanter de disque osseux, ce qui lui permettait de juger par comparaison la supériorité de l'implantation d'os décalcifiés. Le pansement était maintenu au moyen de bandes plâtrées entourant toute la tête.

L'hémorrhagie venant des vaisseaux du diploé a toujours été arrêtée dès que le disque était implanté.

Dans les cas où il y eut suppuration, une implantation secondaire réussit. Dans un seul cas, il y eut des accidents de pachyméningite suppurée, abcès sous-dure-mérien et le chien mourut 8 jours après.

Les avantages du disque osseux se résument donc en ces trois propositions :

1° Il favorise l'*ostéogenèse ;* 2° il protège le *cerveau ;* 3° il arrête l'*hémorrhagie* des vaisseaux du diploé.

Les orifices dont il est percé ont trois avantages :

1° Ils assurent le *drainage;* 2° augmentent son *élasticité* et sa *compressibilité;* 3° ils accélèrent son *élimination* par absorption et substitution par tissu de nouvelle formation.

Dans 4 cas, Senn a creusé des cavités dans les os longs de chiens pour y implanter des os décalcifiés. Il enlevait au ciseau la couche compacte du tibia, puis il creusait le tissu spongieux avec une curette, enlevant la moelle osseuse par le même moyen. Le périoste était excisé dans toute l'étendue de la circonférence de la cavité pour éliminer son action ostéogénique. Un seul fragment d'os décalcifié de volume égal à celui des cavités creusées (qui atteignaient jusqu'à 5 centim. de long) était placé, des sutures pro-

fondes au catgut, superficielles à la soie. Le pansement antiseptique était maintenu avec un appareil plâtré.

Les chiens ont été tués 35, 57, 72, 82 jours après l'opération. Dans tous les cas, la réunion s'est faite par première intention, la peau n'adhérait pas à l'os sous-jacent. A la place des cavités creusées, le tibia présentait souvent une tuméfaction en fuseau, et le canal médullaire était partiellement rétabli.

A la coupe, on reconnaissait que l'ossification part des parois de la cavité, s'avance vers son centre sous forme d'éperons ou d'aiguilles, de sorte que lorsque l'ossification n'est pas terminée, l'os nouveau présente après l'enlèvement du tissu fibro-cartilagineux qui remplit le centre une surface rugueuse et inégale.

Le temps nécessaire à l'ossification complète varie suivant l'âge de l'animal, les processus étant beaucoup plus rapides chez les jeunes animaux.

Pour remplir une cavité longue de 5 centim. et large de 80 millimètres il faut de 75 à 90 jours.

Mackie, à la suite du mémoire où il relate les dernières observations de Senn et celles d'autres chirurgiens, cite une expérience qu'il a faite chez un jeune chien ; comme Senn, il implanta un petit morceau d'os décalcifié dans le tibia et sacrifia l'animal *14 jours* après. L'examen montra la formation d'os nouveau sous le périoste au point où il avait été détaché de l'os. Cette formation était surtout marquée au-dessus de l'orifice où l'os était épais de 3 millimètres et manquait juste autour de l'orifice. Le périoste était fortement adhérent à l'os implanté.

L'aspect macroscopique sur une coupe faite *parallèlement* à l'axe du tibia, au bord de la cavité, montrait l'os implanté ramolli, d'une couleur rose pâle. La cavité médullaire était remplie par un cylindre d'os de nouvelle formation diminuant graduellement d'épaisseur à partir de la cavité creusée dans tous les sens.

Sur une coupe *transversale*, on voyait que le tiers environ de

l'os implanté subsistait sous forme de coin dont la base correspondait à la surface de l'os, le sommet au centre de la cavité médullaire dont un tiers était déjà oblitéré par du tissu osseux de nouvelle formation ; l'os décalcifié était séparé de ce dernier par une mince couche de tissu embryonnaire dans lequel on pouvait déceler des prolongements filiformes d'os nouveau.

L'examen microscopique lui a montré l'infiltration de l'os décalcifié par de petites cellules rondes plus nombreuses à la périphérie et diminuant peu à peu de nombre du côté du périoste ; ce sont, dit-il, des ostéoblastes.

Sur le bord de l'orifice, le tissu est composé de tissu embryonnaire; vers la périphérie de l'os implanté, les cellules sont disposées entre les lamelles en rangées, et en cercles autour des systèmes de Havers.

En somme, *l'os décalcifié est détruit en tout ou en partie par l'action des ostéoclastes, et l'os nouveau est reproduit par les ostéoblastes avec ou sans formation de tissu embryonnaire.*

Mackie a trouvé des modifications analogues sur un mince morceau d'os décalcifié suturé à la tunique séreuse de l'intestin et examiné 14 jours après.

L'os privé de ses sels calcaires, et constitué par des systèmes de lamelles arrangées concentriquement autour des canaux de Havers, qui communiquent entre eux au moyen de canalicules, est histologiquement un admirable échafaudage, qui soutiendra les bourgeons embryonnaires, et en même temps c'est la charpente qui s'élimine par absorption le plus facilement sans substance inutile.

W. B. Hopkins et Ch. B. Penrose ont pratiqué une série d'expériences pour rechercher comment se comportaient les chevilles d'os morts stérilisés dans les os vivants et ils ont trouvé que celles-ci, dans les circonstances favorables, peuvent s'organiser quand elles sont en contact avec le tissu osseux vivant. A

la suite de l'action énergique du périoste sur ces tiges, il se fait une absorption quand les chevilles sont implantées dans le canal médullaire, il se fait en partie de l'organisation et en partie de l'absorption. Ces processus s'effectuent principalement entre la 5e et la 8e semaine, et effectivement sans aucun signe de processus inflammatoire.

Si l'on emploie des chevilles stérilisées de cette sorte pour la fixation de deux os dans les amputations ostéoplastiques ou dans les résections, on ne peut avoir confiance dans leur pouvoir fixateur que seulement jusqu'à la 4e ou la 6e semaine, espace qui est tout à fait suffisant à la réunion des extrémités osseuses en contact. Après la 6e semaine, il se fait une résorption progressive des chevilles osseuses.

Kümmel n'a pas fait d'expériences ; il se borne à faire trois hypothèses :

1° L'os implanté s'entoure de bourgeons, se laisse pénétrer par les vaisseaux et s'*accroît* ensuite comme une partie vivante de l'organisme ;

2° Il se *résorbe*, disparaît graduellement, et il se peut qu'un nouvel os, venant de la puissanee ostéogénique du périoste ou de la moelle osseuse, remplace celui qui disparaît de plus en plus ;

3° L'os arrive à s'*enkyster*, se souder comme un corps étranger, pour rester ainsi de longues années ou définitivement dans l'organisme.

Il appuie sa première hypothèse sur les travaux de Jakimowicz et Bergmann qui ont démontré que des esquilles complètement détachées dans les fractures compliquées reprennent fréquemment, puis sur les travaux de Mac Ewen, Adamkiewicz ; en un mot, sur les cas de greffes vivantes ; mais toutes les expériences sont contre cette hypothèse.

Il croit plutôt à la troisième ; il n'a pas pu constater, dit-il, de résorption ni d'ossification nouvelle dans les os implantés.

Mais un travail récent va nous démontrer que c'est réellement

la deuxième hypothèse qu'il faut admettre dans tous les cas.

M. Ochotin (de Kronstadt) a fait dans le laboratoire de Virchow une série d'expériences pour étudier au point de vue histologique l'implantation des os morts.

Ses expériences ont été faites sur des *lapins* adultes auxquels il pratiquait dans le fémur ou le tibia une cavité où il plaçait un petit fragment de 5 à 6 millim. de long sur 1 millim 1/2 à 2 millim. d'épaisseur d'un os préparé d'avance de *veau adulte* ou d'*ivoire*. La plus grande antisepsie présidait aux expériences. Le plus souvent, deux animaux servaient à la même expérience pour pouvoir mieux contrôler les résultats. Une partie des animaux était laissée libre de tout appareil, les autres étaient maintenus dans un appareil plâtré. Ils étaient sacrifiés au bout d'un temps variant entre 7, 12, 18, 32 et 42 jours ; le fragment osseux contenant l'os implanté était mis pendant 3 jours dans l'*alcool absolu* pour fixer les éléments, *décalcifié* dans une solution de 8 à 10 0/0 d'acide nitrique, *lavé* dans un courant d'eau pendant 24 heures et *durci* pendant 3 jours dans l'alcool.

A l'examen *macroscopique* :

Dans tous les cas, les fragments osseux introduits se recouvrirent avec du tissu conjonctif et se fixèrent d'une façon plus ou moins solide dans la cavité. Au bout de 7 à 12 jours ils étaient encore mobiles, au bout de 18 jours on pouvait encore leur communiquer des mouvements. Après 32 et surtout 42 jours, ils étaient absolument fixés et immobilisés dans la perte de substance.

Sur les coupes faites parallèlement à l'axe et passant par le fragment osseux implanté :

Au 7e *jour* ce dernier était entouré de toutes parts comme par une capsule. La cavité centrale de l'os à l'endroit où pénétrait l'extrémité interne du fragment paraissait agrandie grâce à l'épaississement de la paroi osseuse ; par contre dans le fragment osseux mort il n'y avait pas trace de modification.

Cet aspect se conservait sur les préparations du *12e jour* avec cette différence cependant que l'on pouvait constater à la loupe sur l'extrémité interne des os transplantés une érosion insignifiante.

Après *18 jours*, la capsule s'était épaissie du côté du périoste et de la cavité médullaire, mais avait conservé son épaisseur primitive du côté de la paroi osseuse.

En même temps, les érosions de l'extrémité de la partie transplantée étaient devenues beaucoup plus évidentes.

Au *32e* et surtout au *42e* jour, la capsule de tissu conjonctif qui séparait le tissu transplanté du tissu vivant disparaît presque complètement et le fragment greffé paraît entièrement soudé à l'os vivant.

L'élargissement de la cavité médullaire signalé au 7e jour paraît avoir complètement disparu, et il y a une adhérence intime entre l'extrémité du fragment osseux introduit et la cavité même de l'os.

Ces constatations macroscopiques furent identiques chez les animaux maintenus dans un appareil plâtré ou non.

A l'examen microscopique. — Au 7e *jour* l'os mort est entouré d'un *tissu conjonctif* jeune formé en partie de cellules embryonnaires, en partie de filaments ; ces dernières prédominent du côté du périoste tandis que les cellules embryonnaires sont plus nombreuses du côté de la cavité médullaire.

Dans tous les *tissus environnants* (muscles, périoste, os, moelle osseuse) on constate un processus actif caractérisé par l'augmentation et la multiplication des noyaux dans le sarcolemme, le périoste et les cellules lymphoïdes de la moelle osseuse, par la prolifération des parois vasculaires dans les canalicules osseux de Havers et de Volkmann, ainsi que par la transformation des corpuscules osseux eux-mêmes, et qui détermine l'élargissement des canalicules et la production d'une nouvelle substance osseuse du côté de la cavité médullaire.

Au *12e jour* même aspect, mais la trame fibrillaire de la capsule est beaucoup plus épaisse, les canalicules osseux agrandis se présentent sous la forme de grandes cavités irrégulières et on trouve de l'os de nouvelle formation non seulement du côté de la cavité médullaire, mais aussi du côté du périoste ; en ce point il est en trame continue, tandis que vers la paroi interne il est sous forme d'îlots.

Quant à l'*os transplanté*, il n'éprouve que des transformations passives : la production d'*érosions*, puis le *ramollissement* de sa périphérie démontré par une transparence plus grande, enfin la *pénétration* de *cellules embryonnaires* dans ses bords ramollis.

Au 18e *jour* la partie externe de la capsule a presque partout un aspect fibrillaire et se soude intimement à la surface de l'os ; dans les autres points les îlots de tissu osseux pénètrent la capsule dont la largeur diminue progressivement, ils s'unissent par des ponts plus ou moins larges. Dans les canalicules osseux agrandis et sur les bords de l'os mort on rencontre quelques cellules géantes.

Au 32e *jour* la paroi de la capsule est interrompue sur une plus grande étendue et il s'est formé une réunion continue entre les bords de l'os vivant et de l'os mort au moyen du tissu osseux de nouvelle formation, de sorte que ce dernier semble s'être réuni à l'os mort. Le bord de l'os vivant est complètement entouré par une couche régulière de cellules épithélioïdes, tandis qu'au bord de l'os mort, les cellules les plus hétérogènes et même des cellules géantes prennent place sans le moindre ordre.

Au 42e *jour* les interruptions de la capsule par des ponts osseux unissant l'os mort à l'os vivant sont beaucoup plus larges, les érosions de l'os mort plus grandes, et les cellules géantes plus nombreuses.

En résumé, l'os introduit irrite le tissu osseux vivant environnant, éveille chez lui une activité productrice dont le résultat est

la formation d'une capsule autour de l'os mort, capsule isolante mais insuffisante pour empêcher l'irritation des tissus voisins qui vont amener la résorption de l'os.

Tout d'abord ce rôle de résorption est rempli par le tissu embryonnaire dont la puissance absorbante est très médiocre, puis les cellules épithélioïdes, enfin les cellules géantes.

Le tissu osseux de nouvelle formation se fait par la continuité du tissu osseux vivant, c'est-à-dire par l'intermédiaire des ostéoblastes.

Les résultats ont été identiques, suivant qu'on s'était servi d'*os de veau* ou d'*ivoire*; pourtant la résorption des premiers marchait un peu plus vite, parce que les cellules vivantes qui jouent le rôle d'ostéoclastes pénètrent bien plus facilement dans la profondeur par l'intermédiaire des canaux de Havers et de Volkmann devenus vides et peuvent ainsi aller accomplir leur action résorbante sur une plus grande étendue.

En comparant ces expériences avec celles d'Adamkiewicz, M. Ochotin dit : Tandis que l'os vivant transplanté, en même temps qu'il est entouré de tissu conjonctif, se met en communication organique intime avec lui, l'os mort est séparé au contraire par ce tissu cellulaire lui-même, du reste du tissu vivant et s'il est, il est vrai, fixé dans celui-ci, c'est d'une manière purement mécanique.

De plus, aussitôt que l'os vivant transplanté s'est mis en communication par l'intermédiaire du tissu osseux de nouvelle formation avec l'os ancien, aussitôt il participe à la vie et aux fonctions de l'os auquel il vient de s'unir, tandis que c'est justement à ce moment que l'os mort transplanté commence à se résorber plus vite et à être remplacé par une substance osseuse de nouvelle formation.

Le résultat définitif est le même dans les deux cas, la perte de substance osseuse est comblée.

M. Ochotin *conclut* que la transplantation d'os morts dans

l'organisme est possible grâce à l'antisepsie ou l'asepsie, pourvu que cet os soit mis *en contact immédiat* avec l'os vivant, ou n'en soit séparé que par un espace très petit, sinon la capsule qui entoure l'os mort serait si épaisse que l'ossification nouvelle et la résorption de l'os mort seraient si lentes qu'aucun malade ne voudrait se soumettre à un traitement d'une telle durée.

L'os d'un jeune veau est bien préférable à l'ivoire, puisqu'il se résorbe plus vite.

b) Expériences personnelles

Avant de connaître le travail de M. Ochotin, nous avions commencé, sur le conseil de M. Le Dentu, une série d'expériences sur les animaux, dans le laboratoire de physiologie de M. le Dr Laborde, à l'École pratique. Grâce aux savants conseils de ce dernier, nous avons pu les mener à bonne fin.

Les premières expériences ont été entreprises, comme celles de Senn et Mackie, sur des chiens ; les mesures de la plus stricte asepsie étaient prises : l'animal étant chloroformé (après injection sous-péritonéale d'atropo-morphine), la peau de la face interne de la jambe était rasée, savonnée, lavée au sublimé, l'hémostase préventive étant faite au moyen d'une ligature en caoutchouc au-dessus du genou. Les téguments étant sectionnés, le tibia mis à nu, une cavité de 2 centim. de long sur 1 de large était creusée, jusque dans le canal médullaire, avec la gouge et le maillet, sur la face interne de l'os ; un morceau d'os de bœuf décalcifié (pendant 8 jours) était introduit, forçant un peu. Le lien de caoutchouc étant enlevé, aucune hémorrhagie ne se produisait grâce au tamponnement fait par l'os implanté. Suture profonde à la soie (ne comprenant pas le périoste), superficielle semblable, pas de drain. Simple pansement au collodion iodoformé ; nous avons essayé de le protéger par des bandelettes de diachylon imbriquées, ou par un appareil silicaté, mais ces appa-

reils glissent, blessent l'animal qui cherche à arracher le pansement Le collodion iodoformé renouvelé tous les jours, est le meilleur pansement.

Après avoir lu le travail de M. Ochotin, qui ne dit pas avoir expérimenté avec des os décalcifiés, nous avons fait, sur des lapins, des expériences analogues aux siennes, mais avec des os décalcifiés. Elles sont beaucoup plus faciles que chez le chien, l'anesthésie est rapidement obtenue avec l'éther, et le pansement au collodion, mis une fois pour toutes, reste absolument intact, le lapin ne cherchant pas à l'arracher ou à le lécher comme le chien. C'est également sur le tibia des lapins que nous avons opéré.

Les animaux que nous avons sacrifiés sont au nombre de six : 3 lapins et 3 chiens ; ils l'ont été à des époques variant de 15 jours à 2 mois, afin de pouvoir suivre les différentes phases des processus qui se passent après l'implantation d'os décalcifiés. Dans aucun cas, il n'y eut suppuration ni élimination de l'os implanté, aussi bien chez le lapin que le chien.

Voici maintenant les résultats de l'examen des pièces enlevées aussitôt l'animal tué.

1° *Examen macroscopique.*

Le *15e jour*, réunion parfaite des téguments et des couches profondes, la surface du tibia est absolument lisse, et le lieu de l'implantation ne se reconnaît que par la teinte plus foncée de l'os décalcifié, déjà recouvert par une mince lamelle de tissu conjonctif qui se continue de chaque côté avec le périoste. Le fragment implanté est encore mobile, mais si on cherche à l'extraire avec une pince, on s'aperçoit qu'il est déjà adhérent de tous côtés.

Le *27e jour*, il est absolument fixé par une lame fibreuse, il est impossible de lui communiquer le moindre mouvement.

Le *37e jour*, le point d'implantation ne se reconnaît plus qu'à une teinte plus foncée qu'on trouve sur un point du tibia.

Enfin le *58e jour*, les coupes histologiques seules permettent

de reconnaître l'os implanté qui se confond absolument avec le tissu osseux sain. Dans aucun cas, il n'y a eu de renflement fusiforme du tibia ni de traces d'ostéite; au niveau de l'implantation, les tissus fibreux avaient nivelé la surface du tibia, et ce n'est qu'à la section qu'on pouvait reconnaître l'os implanté.

2° *Examen histologique.*

Préparation des pièces. — La partie du tibia dans laquelle on avait inclus les os décalcifiés ayant été détachée du reste de l'os par un trait de scie, a été placée pendant 3 jours dans l'alcool absolu pour fixer les éléments, décalcifiée dans l'acide nitrique au 1/10, bien lavée, puis replacée dans l'alcool ordinaire pendant quelque temps. Pour achever le durcissement, nous l'avons replacée dans l'alcool absolu, puis incluse dans du collodion pour faciliter les coupes.

Sur les coupes du *15e jour*, voici ce que nous avons trouvé, (coupes transversales comprenant la presque totalité de l'os récepteur avec l'os implanté) :

L'os décalcifié est fixé par une couche de tissu conjonctif jeune qui passe comme un pont sur la cavité creusée dans le tibia, adhérant à l'os implanté et envoyant entre ce dernier et les bords de la solution de continuité osseuse un prolongement qui ne va pas à une grande profondeur ; au delà, les deux os sont séparés par une couche compacte de cellules embryonnaires qui sont disposées en séries linéaires le long de l'os décalcifié.

Du côté de la cavité médullaire, pas de trame fibreuse, mais seulement une multiplication énorme des éléments embryonnaires. A ce niveau, l'os implanté présente déjà des érosions marquées sur son extrémité formant de petites baies dans lesquelles les cellules lymphoïdes sont tassées. De plus, si l'on examine l'intérieur de cet os, on trouve tous ses canalicules de Havers remplis des mêmes cellules qui s'infiltrent, se plient à toutes les formes voulues pour progresser dans ces canalicules, et arriver à leur but : la résorption.

Du côté de l'os récepteur, prolifération des parois vasculaires, agrandissement des canalicules de Havers, production de nouvelle substance osseuse sur sa paroi interne, sous forme de prolongements qui s'avancent dans la cavité médullaire.

Le *27e jour*, l'os implanté est absolument entouré de toutes parts par un tissu osseux de nouvelle formation qui, parti des parois de l'os récepteur, comble toute la cavité médullaire, tissu non, continu, mais aréolaire, contenant dans ses mailles des cellules embryonnaires.

Les érosions de l'os décalcifié beaucoup plus profondes existent non seulement du côté de la cavité médullaire, mais aussi sur les faces latérales et sur la face périostique.

Les éléments embryonnaires se sont infiltrés jusque entre les lamelles osseuses qui entourent les canalicules de Havers ; dans ces derniers, on rencontre des cellules géantes, de même que dans les larges érosions des bords.

Le *36e jour* et surtout *le 58e*, la nouvelle couche de substance osseuse pénètre l'os décalcifié par sa face profonde et ses faces latérales, de telle façon qu'on voit difficilement les points de soudure, et qu'il semble qu'ils ne font qu'un. A ce moment, la destruction de l'os implanté par les cellules géantes marche rapidement, corrodé sur ses bords, et jusque dans son centre par les ostéoclastes et les cellules géantes, pénétré progressivement par le tissu osseux de nouvelle formation, il se réduit peu à peu et finit par disparaître au bout d'un temps plus ou moins long, suivant son volume.

Comme nous avions eu soin de ne pas suturer le périoste dans la plupart des expériences, l'ossification limitée à la face profonde a été plus longue ; mais cela nous rapprochait des observations cliniques où le périoste manque la plupart du temps.

En résumé, l'os décalcifié se soude en peu de temps à l'os dans lequel on l'a implanté, soudure fibreuse n'existant que du côté périostique. Pendant ce temps, il est résorbé, surtout du côté de

la cavité médullaire, un peu par ses faces latérales et sa face périostique, d'abord par les éléments embryonnaires qui se sont amassés en couches serrées à sa périphérie, puis par les cellules géantes. Un tissu osseux nouveau parti de la surface interne de l'os récepteur remplit la cavité médullaire arrive plus tard en con-

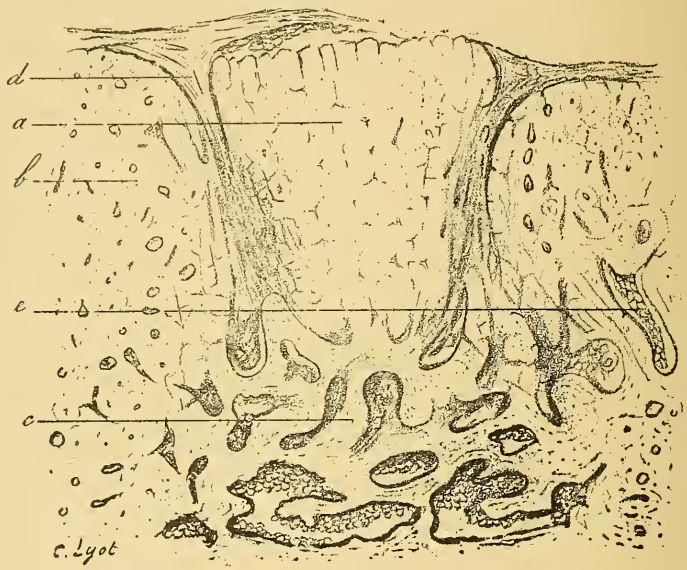

Fig. 1

Coupe transversale de tibia de chien dans lequel est implanté un os décalcifié (58e jour)

a. Os décalcifié implanté. — *b*. Portion de tibia de chien. — *c*. Cavité médullaire remplie de tissu osseux aréolaire de nouvelle formation envoyant dans l'os implanté des prolongements qui le pénètrent. — *d*. Périoste et prolongements fibreux qui fixent les os l'un à l'autre. — *e*. Canalicules de Havers agrandis.

tact avec l'os implanté, le pénètre et finit par le remplacer complètement.

Comme on le voit, il y a loin de là aux descriptions fantaisistes des auteurs qui ont prétendu que l'os décalcifié était envahi par les ostéoblastes qui s'installaient dans les canalicules et qu'il reprenait une vie nouvelle.

L'hypothèse d'un enkystement sans résorption est également mal fondée.

Non, l'os décalcifié ne sert que de soutien provisoire ; soudé à l'os récepteur, il disparaît à mesure que se forme un nouveau tissu osseux, assez vite pour ne pas gêner cette formation, mais aussi assez lentement pour éviter que la cavité ne se comble simplement de tissu fibreux.

Aussi, dans les cas où l'on a une grande perte de substance, l'os implanté ne doit pas être trop décalcifié pour que la résorption ne soit pas plus rapide que l'ossification.

Si nous comparons maintenant nos résultats avec ceux que M. Ochotin a obtenus avec l'ivoire ou les os non préparés, nous voyons que, comme c'était à prévoir, l'os décalcifié est plus rapidement résorbé. On sait, en effet, que la substance osseuse est formée d'*osséine*, substance organique qui donne par ébullition de la gélatine et représente le tiers du poids, et de *sels* qui en constituent les deux tiers (phosphate, carbonate, fluate de chaux, phosphate de magnésie, soude et chlorure de sodium).

La décalcification détruit les sels et ne laisse que l'osséine, donc le tiers de l'os ; cette substance entièrement organique peut donc se résorber entièrement et beaucoup plus facilement que l'ivoire et les os normaux.

Outre cette résorption plus rapide, nous avons trouvé une autre différence : l'os décalcifié ne s'enkyste pas dans une membrane fibreuse complète qui gêne dans les premiers temps l'ossification ; dès que le tissu osseux néoformé arrive au contact de l'os implanté, il le pénètre facilement et comme à ce moment les cellules qui en amènent la résorption ont envahi l'os implanté jusqu'au centre, il le remplace rapidement.

Au point de vue pratique, l'implantation d'os décalcifiés est celle qui se rapproche le plus de la greffe vivante, mais elle est encore bien éloignée, puisque l'os mort implanté reste un corps mort, destiné à être résorbé, et, bien que souvent dans la greffe vivante, le transplant ne joue qu'un rôle temporaire et disparaît plus tard, il semble démontré qu'il reste vivant un certain temps

ou du moins se soude directement, sans interposition de tissu fibreux et sans se nécroser.

S'il était prouvé que dans certains cas, le transplant a pu s'accroître et reconstituer un nouvel os tout entier comme dans le cas de Mac Ewen, la supériorité de la greffe vivante serait considérable, mais nous avons vu que M. Ollier le conteste, et ne fait jouer au transplant qu'un rôle de présence ; il irriterait les portions de périoste restées dans la plaie et ce seraient ces dernières qui reconstitueraient l'os absent. S'il en est ainsi, un os mort remplirait le même but et c'est pourquoi des chirurgiens ont été jusqu'à considérer l'implantation d'os morts comme supérieure à la greffe vivante, c'est leurs opinions que nous allons développer maintenant.

c) Parallèle entre la greffe osseuse vivante et l'implantation d'os morts

Senn dit que l'os antiseptique décalcifié est ce qu'on peut *substituer* de mieux aux greffes d'os vivant ; il semble donc donner la préférence à la greffe osseuse vivante ; ainsi dans la trépanation il préfère, lorsqu'elle est possible, la réimplantation du disque à l'implantation d'os décalcifiés.

Mackie considère au contraire la greffe d'os vivants comme inutile et mauvaise ; « elle *n'est pas nécessaire*, dit-il, parce que ce n'est pas le manque de substance ostéogène qui est à craindre ; l'action irritante du traumatisme est un grand stimulant pour le processus régénérateur, et il est prouvé expérimentalement et cliniquement que si une charpente lui est fournie, la perte de substance est comblée aussi vite, sinon plus vite que lorsqu'on emploie des greffes vivantes. Ces greffes sont *mauvaises* parce qu'il est très difficile de les avoir absolument aseptiques et qu'on court le risque d'introduire un agent septique. Toute ten-

tative d'asepsie détruirait nécessairement le pouvoir ostéogénique des ostéoblastes et retarderait le processus d'absorption de la partie inorganique de l'os qui en représente bien les 2/3, et il resterait dans tous les cas une dépression.

La greffe vivante, même prise chez les animaux est un procédé compliqué, qui expose à bien des sortes d'infections et de plus expose à la transmission d'autres affections, telles que la tuberculose.

De plus, les greffes osseuses doivent faire retour à l'état embryonnaire avant que leur pouvoir ostéogène suffise ; s'il en est ainsi, dans l'emploi des os décalcifiés, les 2/3 de l'os implanté, la partie inorganique de l'os, étant détruite artificiellement, l'absence d'ostéoblastes est plus que compensée par la diminution du travail d'absorption. Les ostéoblastes de l'os environnant irrités par le traumatisme suffisent pour combler la perte de substance.

Mackie compare les observation de Jaksch et de Jones qui dans deux cas identiques ont comblé une perte de substance crânienne, le premier avec des os d'oie vivante, le second avec un disque décalcifié, et il est frappé par la simplicité de ce dernier comparé à l'autre si compliqué, si long, exposé à tant d'occasions d'infection accidentelle. L'os décalcifié préparé d'avance est toujours prêt, comme le catgut ; si l'on a eu soin de conserver dans un bocal des fragments de différentes dimensions, quelle que soit l'opération, on sera pourvu du matériel suffisant. En outre, on ne gagne pas de temps en employant de l'os vivant : dans le cas de Jaksch la réparation fut complète en moins de 2 mois et dans celui de Jones en 11 semaines ; mais la perte de substance n'était que de 3 cent. de diamètre dans le 1er cas, elle était de 5 cent. sur 8 1/2 dans le 2e, c'est-à-dire 3 fois plus grande, et elle n'a mis que 4 semaines de plus à se cicatriser. Le Dr Weir a attribué son échec à la difficulté d'asepsie de la cavité à laquelle il avait affaire, et dit que, dans un autre cas, il prendra

de préférence des greffes vivantes, mais cela ne permettra pas une asepsie plus complète de la cavité osseuse, puis que l'os vivant est tout au plus une substance aseptique, tandis que l'os décalcifié est antiseptique et par conséquent bien préférable lorsqu'il s'agit d'une cavité dont l'asepsie est douteuse. Kümmel trouve aussi que l'implantation d'os décalcifié est préférable à la greffe osseuse, à cause de la facilité du procédé, de sa réussite malgré la suppuration, et de la rapidité des résultats. Dans une de ses observations, une greffe prise sur le cubitus du même bras, pour combler une perte de substance du radius, ne prit pas, tandis que la perte de substance du cubitus était comblée avec un os décalcifié avec succès.

Miller croit aussi que l'implantation d'os décalcifiés, est supérieure à la greffe vivante ; ayant mis dans la même cavité des copeaux d'os décalcifiés, et des fragments osseux qu'il avait enlevés avec la gouge pour ouvrir la cavité, il vit ces derniers se nécroser et dut les enlever.

Von Bergmann (réunion libre des chirurgiens de Berlin, *Mercredi médical* du 9 septembre 1891), n'est pas partisan de la greffe osseuse; pour le crâne, dit-il, une plaque de celluloïd peut remplir le rôle voulu, de protéger le cerveau contre les traumatismes sans qu'on ait à s'occuper si elle fait ou non partie intégrante de l'organisme. Pour les membres, la tige implantée doit servir de point d'appui; elle prend bien, mais quand le malade veut se servir de son membre, il survient des phénomènes d'irritation, la tige devient molle et l'os est pris d'un processus d'ostéoporose comme dans les moignons des membres amputés; les mouvements provoquent de la douleur, la peau se tend, rougit, s'ulcère, et il ne reste plus qu'à retirer la tige. Il cite un cas où Glück ayant réséqué le métacarpien du médius atteint de nécrose à la suite de phlegmon de la main le remplaça par une tige d'ivoire; les résultats fonctionnels furent satisfaisants pendant quelque temps (obs. 80); puis survinrent des dou-

leurs, de l'impotence fonctionnelle, et au bout d'un certain temps on dut faire la désarticulation du doigt avec son métacarpien. Il préfère dans les cas de pseudarthroses du tibia le procédé de Hahn (résection du péroné), la jambe reste plus courte mais plus solide.

Y a-t-il réellement avantage à interposer un os décalcifié, et la guérison ne peut-elle se faire sans cela ? Pour répondre à cette question importante par des expériences, nous citerons un cas où nous avons creusé dans le tibia d'un chien une cavité sans y placer d'os décalcifié; la cavité se combla avec du tissu fibreux tandis que chez d'autres animaux opérés le même jour l'os implanté était déjà fixé et contribuait à la solidité de l'os. Plus tard, ce tissu fibreux est remplacé par de l'os, mais la supériorité de l'implantation n'en est pas moins prouvée.

Senn qui a fait dix expériences dans lesquelles il obturait les orifices de trépanation du crâne avec des rondelles d'os décalcifiés, en a disposé trois de la manière suivante : il appliquait chez le même animal deux couronnes de trépan; dans l'une il implantait de l'os décalcifié, il laissait l'autre libre. Lorsqu'il sacrifiait l'animal 3 ou 4 mois après, il y avait une notable différence entre les deux ouvertures, la perte de substance restant beaucoup plus considérable, la membrane obturatrice beaucoup plus mince du côté où il n'avait pas fait d'implantation. Voici du reste ces expériences :

Exp. I. — Chien du poids de 7 kilog. Opération 13 novembre 1887. Un disque d'os fut enlevé de chaque côté du sinus longitudinal avec un trépan de 2 cent. de diamètre, en un point correspondant à l'union du 1/3 antérieur et du 1/3 moyen de la voûte crânienne. Dans la couronne de trépan à droite, une hémorrhagie profuse survint, et ne put être arrêtée que par un tamponnement à la gaze iodoformée qu'on laissa dans la plaie. Une pièce circulaire d'os décalcifié correspondant aux dimensions de l'os enlevé par le trépan et rendu fortement antiseptique par une immersion de plusieurs jours dans une solution de sublimé dans l'alcool à 1/500 et par une pulvérisation d'iodoforme, fut implanté dans la perte de substance

osseuse gauche. L'épaisseur du disque osseux correspondait exactement à l'épaisseur du crâne en ce point. La pièce osseuse fut enfoncée dans l'ouverture à l'aide d'un marteau pour assurer la fixation par pression. Le pansement antiseptique fut maintenu à l'aide d'un appareil plâtré entourant toute la tête.

Guérison de la plaie par première intention. Pas de symptômes fâcheux. Le chien est tué 44 jours après ; le cerveau adhère à la dure-mère du côté gauche. L'ouverture gauche laissée par la trépanation est oblitérée par une masse cicatricielle résistante, d'une épaisseur égale à celle des os du crâne. Les bords de cette ouverture sont peut-être un peu taillés en biais. La cicatrice est opaque. L'ouverture du crâne a considérablement diminué de volume par dépôt d'os nouveau sur ses bords. L'ouverture à droite paraît un peu agrandie en dehors par l'effacement des bords qui paraissent taillés en biais. Le centre de la mince membrane fermant la perte de substance du crâne est translucide en ce point et bombe légèremeut en dehors.

Exp. II. — Vieux chien pesant 17 kil. Même opération que dans le 1er cas. L'orifice de trépanation, *à droite* est rempli par un disque d'os décalcifié, à gauche, hémorrhagie profuse causée par la blessure d'une grosse veine afférente du sinus longitudinal ; elle n'est pas arrêtée par la compression et ne cède qu'à l'irrigation par l'eau chaude. Cicatrisation par 1re intention. Le chien est tué 3 mois après.

L'examen du crâne montra que du côté *droit*, l'ouverture osseuse avait considérablement diminué d'étendue, le reste de l'espace étant fermé par une membrane circulaire ferme, de 1 cent. 10 millim. de diamètre, présentant au centre, et vers le côté gauche un point translucide. L'ouverture gauche était à peu près dans le même état, sauf que la perte de substance était un peu plus étendue, la membrane un peu plus mince, et la surface pas aussi lisse que du côté opposé.

Exp. III. — Jeune chien pesant 32 kil. Dans ce cas, deux disques d'os furent enlevés de chaque côté de la ligne médiane, et les deux couronnes de trépan transformées avec le ciseau en une ouverture allongée, oblongue, de 4 centim. sur 2 centim. Du côté *gauche*, hémorrhagie abondante, par une petite artère de la dure-mère, et qui ne s'arrêta qu'en comblant l'ouverture fortement avec une plaque d'os décalcifié correspondant en forme et dimensions à la pièce d'os enlevée.

Suppuration légère de la surface de la plaie. Le chien, tué 4 semaines après, l'orifice *droit* n'a pas diminué de dimensions, il est fermé par une fine membrane translucide ; les bords à l'extérieur sont fortement taillés en biais. L'orifice *gauche* est fermé par un os de formation nouvelle, à l'exception d'un espace de 80 millim. de diamètre qui est occupé par une membrane épaisse et ferme.

En résumé, il est un certain nombre de cas où l'implantation d'os morts, faciles à préparer, et qu'on peut toujours avoir tout prêts, peut être substituée à la greffe osseuse vivante; mais il ne s'agit plus d'une véritable *greffe*, l'os implanté ne reprend pas vie, il se fixe seulement, provisoirement et disparaît plus tard. Dans beaucoup de pertes de substance osseuse, il n'est besoin que d'un soutien provisoire, alors l'implantation d'os décalcifiés suffit; mais lorsqu'il faut refaire un os entier, et que l'étendue de l'ablation, l'âge du malade font prévoir l'absence d'ossification nouvelle, il faut recourir à la greffe d'os vivants, selon la méthode de Mac Ewen ou de M. Poncet.

OBSERVATIONS D'IMPLANTATION D'OS MORTS

1° *Observations étrangères*

Obs. 30. — *Ostéomyélite centrale circonscrite de l'extrémité supérieure du tibia.* Senn. (Résumée) *American J. med. Sciences Philad.*, 1889, p. 219-243, obs. I.

Un professeur allemand, âgé de 35 ans, avait été blessé à la guerre turco-serbe au niveau de l'extrémité supérieure du tibia; la blessure guérit en quelques semaines. Depuis lors, il avait eu une excellente santé, lorsqu'il y a 6 semaines, il fut pris sans cause apparente d'une douleur telle au point de son ancienne blessure qu'il voulait se suicider. L'examen révéla en un point très limité de la face antérieure du tibia, à l'union de la diaphyse et de l'épiphyse, un point douloureux à la pression, et le diagnostic d'ostéite suppurée profonde fut porté.

L'opération fut pratiquée sans anesthésie sur le refus du malade ; l'os mis à nu, Senn trouva le périoste légèrement épaissi et anormalement vasculaire.

Le tibia attaqué avec un petit ciseau arrondi, il mit à nu un petit abcès gros comme une noisette ; il dut enlever le tissu spongieux voisin infiltré de pus, et lorsqu'il eut atteint le tissu sain, il resta une cavité mesurant 63 millim. de long sur 42 millim. de large qu'il bourra de copeaux d'os décalcifiés.

La douleur disparut rapidement.

Au premier pansement fait à la fin de la semaine, la plaie était complètement cicatrisée, excepté quelques bourgeons charnus au niveau du drain. Quatre semaines après, le malade quittait l'hôpital et en examinant l'os, il eût été difficile de localiser le siège de l'opération. La cicatrice était mobile, non adhérente à l'os sous-jacent.

Depuis l'opération (octobre 1887) les symptômes douloureux ne sont pas revenus.

Obs. 31. — *Ostéomyélite suppurée récidivante de l'extrémité supérieure du tibia.* Senn. *Loc. cit.*, obs. II.

Une infirmière, âgée de 27 ans, fut atteinte il y a 12 ans d'ostéomyélite

aiguë siégeant à l'union de 1/3 supérieur et des 2/3 inférieurs du tibia. Pendant 2 ans, de nombreuses esquilles osseuses s'éliminèrent à différents intervalles, et une guérison apparente survint finalement. De nouveau l'articulation se tuméfia, devint douloureuse, la température s'éleva. Senn regarda l'arthrite du genou comme une lésion secondaire, et trouvant un point douloureux circonscrit au côté interne de la tubérosité antérieure du tibia, il pensa qu'il s'agissait d'une affection primitive de l'os. Il creusa dans la tête du tibia et une cavité d'abcès du volume d'une noix l'occupait, le tissu spongieux avoisinant infiltré de pus fut enlevé avec la curette, et la cavité prit les dimensions d'une orange, séparée de l'articulation du genou par une très mince couche d'os et de cartilage articulaire.

Cette cavité fut remplie d'os décalcifiés. La plaie réunit par première intention ; la tuméfaction du genou disparut et la malade quitta l'hôpital après quelques semaines. Une légère suppuration superficielle avec réouverture partielle de la cicatrice survint ; mais au bout de 3 mois la guérison complète eut lieu ; la forme de la partie supérieure du tibia fut conservée, la peau n'adhérait pas à l'os, le genou fonctionnait bien et la malade a pu depuis remplir les pénibles fonctions d'infirmière sans la moindre gêne ni douleur.

Comme il n'y avait pas d'enfoncement de la peau au siège de l'opératio n plus d'un an après l'opération, il faut admettre que toute la cavité a été comblée d'os nouveau.

Obs. 32. — *Ostéomyélite plastique de l'extrémité inférieure du tibia à la suite de fracture du péroné.* Senn. *Loc. cit.*, obs. III.

Un homme de 28 ans avait eu 5 ans auparavant une fracture du péroné ; après une guérison très lente, il put marcher pendant deux ans. Mais une vive douleur à l'extrémité inférieure du tibia avec tuméfaction, se déclara juste au-dessus de la malléole interne.

Senn trépana le tibia et fit une cavité ayant 0 cent. 84 de long sur 0 cent. 63 de large et s'étendant en profondeur au delà de la partie centrale de l'os. Celui-ci était plus dur qu'à l'état normal, aussi Senn explora l'os environnant avec un perforateur mais ne découvrit pas d'abcès. Il remplit la cavité d'os décalcifiés et la douleur cessa immédiatement après l'opération.

Cicatrisation complète en deux semaines ; au point opéré la surface du tibia présenta une surface lisse et égale.

Obs. 33. — *Ostéomyélite suppurée secondaire du centre de la tête tibiale.* Senn. *Loc. cit.*, obs. IV.

Il s'agit d'une femme de 30 ans chez laquelle Senn avait 8 ans aupara-

vant évidé la partie inférieure du tibia ; la plaie s'était comblée lentement laissant une cicatrice déprimée, adhérente à l'os. Il y a 2 mois, elle fut prise sans cause apparente d'une douleur violente à la partie supérieure du tibia, de jour en jour plus intense, sans tuméfaction ; il existait sur la face antérieure du tibia, tout près de l'articulation du genou une zone bien limitée de sensibilité. Senn trouva le périoste épaissi, l'os vascularisé, et près du centre de la tête, au niveau de la ligne épiphysaire il découvrit un abcès gros comme une noisette. Il enleva tous les tissus voisins qui paraissaient altérés et obtint une cavité du volume d'un œuf de poule très voisine de l'articulation.

La pointe fine du thermocautère fut enfoncée dans différentes directions, et la cavité bourrée de copeaux osseux.

La douleur disparut aussitôt, le pansement levé la 1re semaine, la plaie était en parfait état d'asepsie.

Les sutures furent enlevées la 2e semaine, il ne restait à ce moment qu'un point bourgeonnant au niveau du drain. Au bout de 6 semaines la malade marchait et la tête tibiale présentait un contour normal, sa face antérieure était unie et la peau n'adhérait pas à l'os. Une petite cicatrice linéaire était le seul signe qui restât de cette large opération encore récente.

Obs. 34. — *Ostéomyélite chronique secondaire de l'épiphyse supérieure et du corps du tibia.* Senn. *Loc cit.*, obs. V.

Homme de 30 ans, eut il y a 28 ans une ostéomyélite aiguë du tibia. Il y a 7 ans, Senn lui enleva une quantité de séquestres du tiers inférieur de cet os. Il y a un an, la douleur reparut à la partie supérieure et à la partie moyenne de l'os, suivie de la formation de plusieurs trajets fistuleux. Tout le corps du tibia et l'épiphyse supérieure sont énormément augmentés de volume ; par les ouvertures fistuleuses on introduit un stylet à l'intérieur de l'os sans découvrir de point nécrosé. Senn enleva un tiers de l'épaisseur totale du corps du tibia au ciseau, il dut excaver complètement la tête de cet os avant d'atteindre le tissu sain ; un abcès du volume d'un œuf de pigeon fut découvert. Après avoir inutilement essayé de recouvrir l'os avec les lambeaux cutanés selon la méthode de Neuber, Senn bourra la cavité de copeaux d'os décalcifiés.

Le 3e jour, le pansement traversé par la sérosité sanguine dut être enlevé ; les bords des lambeaux cutanés s'étaient sphacélés, il y avait de la suppuration. Senn dut enlever les copeaux d'os et la plaie mit plusieurs mois à se cicatriser complètement. Il attribue cet échec à la difficulté qui existait de rendre cette cavité aseptique. A la suite de la constriction par la bande d'Esmarch, il y eut abolition complète de la sensibilité pendant plusieurs semaines.

Obs. 35. — *Ostéomyélite aiguë de l'extrémité inférieure du fémur.* Senn. *Loc. cit.*, obs. VI.

Un jeune garçon de 7 ans eut il y a 3 ans une ostéomyélite à la suite d'une contusion de la cuisse. Il resta une fistule au-dessus du condyle interne du fémur. Senn mit à nu en juin 1888 la face postérieure et inférieure du fémur et découvrit au point de bifurcation de la ligne âpre une cavité tapissée de granulations et contenant un petit séquestre. Il l'ouvrit largement au ciseau, et enleva les fongosités à la curette; puis il bourra la cavité d'os décalcifiés. Cicatrisation sous dèux pansements ; un petit abcès sous-cutané ne retarda pas la guérison et deux mois après la lésion osseuse était rest urée.

Obs. 36. — *Ostéomyélite suppurée après fracture compliquée du tibia.* Senn. *Loc. cit.*, obs. VII.

Une femme de 65 ans avait eu il y a 18 mois une fracture compliquée de la jambe gauche ; le tibia était brisé à 4 pouces au-dessus de l'articulation tibio-tarsienne et le fragment supérieur avait perforé la peau.

Malgré la suppuration la fracture se consolida, mais il persistait un trajet fistuleux, et la malade ne pouvait se servir de son membre et souffrait au niveau de l'extrémité inférieure du tibia. Léger œdème du cou-de-pied, légère tuméfaction douloureuse de l'extrémité inférieure du tibia. Senn mit à nu l'os par une incision verticale et le trouva très vasculaire et ramolli ; se guidant sur le trajet fistuleux, il enleva la couche compacte sur toute la longueur de la cavité, et le tissu spongieux infiltré de pus ; il resta une cavité de 2 cent. 1/2 de long sur 1/2 centim. de large qui fut bourrée d'os décalcifiés. La douleur disparut et la plaie cutanée guérit par première intention. Six semaines après la malade quittait l'hôpital avec une cavité apparemment remplie d'os nouveau.

Obs. 37. — *Ostéomyélite suppurée aiguë et nécrose de la partie supérieure du tibia.* Senn. *Loc. cit.*, obs. VIII.

Un homme de 23 ans entra à l'hôpital de Milwaukee, le 7 janvier 1889 ; il avait eu une ostéomyélite aiguë de la partie supérieure du tibia, 3 ans auparavant ; une fistule persista à la suite d'un abcès incisé au 10e jour.

De petites esquilles d'os nécrosé s'éliminèrent.

A son entrée, la partie supérieure du tibia était très volumineuse et un trajet fistuleux situé à la face interne du tibia à environ 1/2 cent. au-dessous de la tubérosité conduisait dans la cavité de l'os. Senn enleva le tissu compact de la face antérieure sur la direction du trajet fistuleux, et trouva

que la lésion avait son point de départ sur la ligne épiphysaire et avait gagné en haut presque jusqu'au cartilage articulaire et en bas obliquement de la partie interne à la partie externe de l'os dans une étendue de 3 cent. La limite supérieure du foyer était un tissu aréolaire infiltré de pus et nécessitait l'excavation d'une cavité du volume d'une noix. La mise à nu du trajet osseux fit creuser au ciseau une gouttière oblique dirigée de dedans en dehors et en bas, large de 85 millimètres, longue de 3 cent. Senn enleva une quantité de petits séquestres et gratta avec la curette les bourgeons granuleux.

Implantation d'os décalcifiés. Le pansement traversé le lendemain fut changé.

Au 3e pansement la suppuration apparut et 4 semaines après l'opération, quelques copeaux d'os montrant l'action résorbante des bourgeons charnus tombèrent. A ce moment, on put voir quelques copeaux osseux pris au fond de la cavité osseuse au milieu des bourgeons charnus. La marche ultérieure montra que les copeaux en contact avec les parois étaient retenus, tandis que ceux du centre étaient éliminés.

Lorsque la suppuration eut cessé, les 2/3 de la cavité étaient comblés. Une implantation secondaire fut faite et 4 semaines après tout était comblé ; il restait seulement une très légère dépression à la surface de l'os.

Obs. 38. — *Résection du genou. Grande cavité tuberculeuse de la tête du tibia.* Senn. *Loc. cit.*, obs. IX.

Femme de 20 ans, arthrite fongueuse du genou datant de plusieurs années ; la tête du tibia présentait deux points sensibles, la lésion semblait avoir un point de départ osseux, et le genou n'était atteint que secondairement. Après la résection classique du genou, Senn découvrit 3 petites cavités tuberculeuses sur la section du tibia; un autre foyer profond dut être détruit laissant une cavité du volume d'une noix. Le fémur était sain. La cavité du tibia fut bourrée de copeaux osseux avant d'appliquer les surfaces de résection l'une contre l'autre.

Guérison complète en 2 pansements. Réunion solide des os en 2 mois. La malade se servit de son membre et jusqu'à présent il n'y a pas eu de récidive. La consolidation a paru hâtée par l'implantation de copeaux dans la cavité tibiale.

Obs. 39. — *Ostéomyélite suppurée circonscrite de l'épiphyse inférieure du tibia.* Senn. *Loc. cit.*, obs. X.

Homme de 18 ans, souffrant depuis 3 mois d'une douleur juste au-dessus du cou-de-pied, si vive depuis quelques semaines que la marche était

impossible. En un point correspondant à la ligne épiphysaire inférieure du tibia, il y avait un peu de tuméfaction avec élévation de la température locale. Vive sensibilité au centre de la tuméfaction à la pression. Pas d'antécédents tuberculeux ni syphilitiques. Senn incisa jusqu'à l'os, trouva le périoste épaissi et découvrit au centre de l'os une cavité purulente comme une noix immédiatement au-dessus de la ligne épiphysaire. Le tissu voisin altéré fut gratté. Implantation de copeaux décalcifiés.

Cicatrisation de la peau sous un pansement. Une légère suppuration du tissu cellulaire sous-cutané ne retarda pas la cicatrisation de la cavité, qui fut complète en 6 semaines.

Obs. 40. — *Ostéomyélite circonscrite centrale du tibia.* Senn. Mémoire de Mackie. *Med. News*, Philad., 1890, p. 202-210, obs. I.

L. S..., 18 ans, fut admis à l'hôpital Milwaukee le 13 mars 1887. Depuis 3 ans, le malade souffrait de douleurs à la cheville gauche. Le diagnostic d'entorse puis de rhumatismes fut fait par différents chirurgiens et tous les traitements échouèrent. Il pouvait encore marcher jusqu'à ces derniers temps.

Les symptômes à son entrée étaient : tuméfaction et œdème au niveau de la ligne épiphysaire inférieure du tibia, avec élévation de température, et point très sensible immédiatement au-dessus de la ligne épiphysaire.

Opération. — Incision linéaire sur le point le plus sensible, en réclinant le périoste adhérent aux parties molles, l'os fut exploré avec un perforateur et on trouva du pus. Cette ouverture exploratrice fut agrandie au ciseau et une cavité d'abcès, contenant une demi-once (0,62 centigr.) de pus, entourée d'une zone ostéoporeuse fut mise à nu. L'enlèvement du tissu osseux infiltré de pus nécessita la mise à nu de la surface supérieure du cartilage articulaire, et la formation d'une cavité centrale ayant deux fois le volume d'une noisette.

Cette cavité fut fortement bourrée de copeaux d'os.

1er *Pansement* à la fin de la semaine ; la plaie était cicatrisée sauf au niveau du drain. Une semaine après, en changeant le pansement, une suppuration superficielle apparaît, et malgré un changement quotidien du pansement, l'infection gagna tellement qu'environ 6 jours plus tard quelques copeaux d'os furent éliminés.

La réparation fut complète vers la 10e *semaine* après l'opération, le siège de l'opération n'étant indiqué que par une légère dépression de l'os.

Obs. 41. — *Ostéomyélite diffuse du calcanéum.* Senn. Obs. II du mémoire de Mackie.

J. G..., femme de 40 ans, entrée le 10 mai 1889 à l'hôpital de Milwaukee,

Il y a un an elle descendit rapidement d'un tramway et frappa du talon gauche le rail. Elle ne fit pas attention à la douleur qu'elle considéra d'abord comme une simple contusion ; mais la douleur continua à augmenter, elle consulta un médecin qui la traita pour une entorse. Le traitement fut prolongé pendant plusieurs mois, mais la douleur persistait dès que la malade posait le talon à terre. A son entrée, l'inspection ne révélait rien, pas d'élévation de la température locale, le maximum de la zone douloureuse siégeait sur la ligne médiane de la face postérieure du calcanéum au-dessus de l'insertion du tendon d'Achille, et en comparant les deux talons on découvrait en ce point une saillie nodulaire,

Opération. — On mit à nu la saillie noueuse par une incision linéaire qui divisait le tendon d'Achille longitudinalement sur la ligne médiane ; le périoste épaissi fut récliné avec les parties molles et la couche compacte d'os fut enlevée au ciseau, mettant ainsi à nu un vaste foyer d'ostéomyélite.

Après l'enlèvement de tous les tissus infectés, il resta une cavité de 2 centim. 1/2 de profondeur, 63 millim. de largeur et 2 centim. de long qui fut bourrée de copeaux d'os. Le périoste et le tendon d'Achille furent suturés avec de la soie fine et l'incision superficielle avec de la soie moyenne. La disparition de la douleur fut rapide. La malade quitta l'hôpital 3 *semaines* plus tard, et à ce moment une forte pression sur le point autrefois si douloureux ne déterminait plus la plus légère douleur. Pas de récidive depuis.

Obs. 42. — *Tuberculose du genou. Résection.* Senn. Obs. III de Mackie.

M. L..., femme forte, d'apparence saine, 26 ans.

Sans antécédents de tuberculose a déjà, il y a 8 ans, souffert du genou. Il y a un an, elle se fit soigner par un charlatan dont le traitement détermina une synovite aiguë qui, après 4 mois de repos au lit, s'améliora de telle sorte que la malade put marcher.

Une 2e attaque survint l'hiver dernier laissant le genou augmenté de volume chroniquement. Depuis le mois de mars, elle marche avec des béquilles.

A son admission à l'hôpital, le 5 novembre 1889, on trouva une ankylose fibreuse du genou et une tuméfaction uniforme de l'articulation qui paraissait résistante au doigt. Pas d'altération ganglionnaire à l'aine.

Opération. — Résection complète du genou, y compris la rotule. A la section du tibia, on trouva l'os fortement poreux et au niveau de la tubérosité interne un séquestre triangulaire entouré de tissu de granulation et encastré dans de l'os éburné. En face de ce point, il y avait dans le condyle interne du fémur, un foyer caséeux.

Ces deux foyers furent enlevés et il resta dans le condyle une cavité du

volume d'un œuf de pigeon et dans le tibia un foyer d'un volume moitié moindre.

Après enlèvement complet de la capsule, iodoformisation complète de la plaie et ignipuncture du tibia, les deux cavités furent fortement bourrées de copeaux d'os décalcifié avant de rapprocher les deux extrémités d'os réséquées. Un drain de catgut fut placé aux deux extrémités de l'incision qui fut fermée par des sutures profondes au catgut et superficielles à la soie. Le quadriceps et le tendon rotulien furent réunis par une suture avec du fort catgut; un grand pansement antiseptique appliqué et fixé sur un appareil plâtré renforcé d'une attelle postérieure en fil de fer et s'étendant du milieu de la cuisse aux orteils.

Le membre fut maintenu en position élevée pendant 2 semaines ; la température s'éleva à 38°,6 le 2e jour, pour tomber le lendemain à 37°,2.

Plus d'élévation de la température après cette époque.

Au 1er *pansement*, le 16e jour, l'incision était complètement cicatrisée excepté au point du drain. Les sutures furent enlevées et l'appareil plâtré réappliqué.

12 jours plus tard le pansement fut enlevé et l'incision était cicatrisée. A la fin de la 6e *semaine* l'examen montra que la consolidation était très avancée avec un raccourcissement de 2 cent. seulement.

On supprime les appareils immobilisateurs 12 *semaines* après l'opération et on conseille à la malade de marcher avec des béquilles. Elle refusa d'essayer pendant 2 semaines et fut toute surprise alors de pouvoir se porter sur son membre sans douleur ni gêne.

Obs. 43. — *Plaie pénétrante du coude, synovite suppurée secondaire et ostéomyélite de l'humérus.* Senn. Obs. IV de Mackie.

C. P..., homme de 17 ans, est entré à Milwaukee hospital le 20 juillet 1889, pour une synovite suppurée du coude droit avec ostéomyélite de l'extrémité inférieure de l'humérus, consécutive à une plaie articulaire survenue 4 semaines avant. On draina l'articulation et le tissu médullaire de l'humérus fut enlevé entièrement avec le ciseau et la curette. Six semaines après, l'ostéomyélite centrale commença à s'étendre en haut, et deux abcès à la partie supérieure et moyenne du bras durent être incisés.

Au bout de cinq mois, le quart inférieur de l'humérus et l'articulation du coude étaient guéris, mais les fistules de la partie supérieure du bras ne se fermaient pas. Senn mit à nu le corps de l'humérus et trouva deux cavités communiquant entre elles par la cavité médullaire ; entre ces 2 points la moelle fut mise à nu en enlevant au ciseau la lame externe de l'os sclérosé. La lésion était bornée en haut par la ligne épiphysaire et s'étendait en bas jusqu'à la limite du 1/4 inférieur de l'humérus. Lorsque

tout le tissu malade fut enlevé, il restait une cavité de 1 cent. 1/4 de large, s'étendant en spirale depuis la ligne épiphysaire jusqu'au 1/4 inférieur de l'humérus. Elle fut remplie de copeaux d'os. Le bras étant maintenu élevé, la guérison était complète au bout de 4 semaines; six semaines après l'opération le malade reprit ses fonctions de sacristain. La cicatrice était mobile et indolore, il n'y avait qu'une faible dépression osseuse de 63 millim. de large. Dans ce cas Senn ne fit pas l'implantation d'os à la partie inférieure de l'humérus à cause du voisinage du coude suppuré et de la difficulté d'antisepsie, aussi la réparation demanda 5 mois, tandis que pour la partie supérieure, c'est-à-dire les 3/4 de l'humérus, la réparation se fit en 6 semaines.

Obs. 44. — *Ostéomyélite centrale chronique secondaire à une fracture compliquée.* Senn. Obs. V de Mackie.

C. L..., homme de 38 ans, a eu il y a 5 mois une fracture compliquée de la jambe gauche, au 1/3 inférieur.

Gangrène des parties molles sur la face antérieure du tibia, survenue à la fin de la 2e semaine. Consolidation osseuse lente, et au point où les parties molles s'étaient gangrenées, il restait un petit orifice entouré de granulations et communiquant avec la cavité médullaire de l'os. Opération le 31 *décembre* 1889. Mise à nu du point de la fracture par une incision linéaire ; le périoste récliné et la cavité médullaire ouverte en agrandissant l'orifice dans l'os au ciseau. On enleva assez de la lame externe de l'os pour permettre l'ablation complète de toute la moelle avec la curette, et alors il resta une cavité de 5 centim. de long sur 1 1/2 centim. de large, et placée au centre du fragment inferieur. Cette cavité fut remplie de copeaux d'os décalcifiés, un drain placé à l'angle inférieur et la plaie refermée à la façon habituelle. A la fin de la 1re semaine, le pansement fut changé, les sutures enlevées, la réunion était complète, sauf à l'angle inférieur où quelques-unes des sutures avaient coupé. 11 jours après, en changeant le pansement, quelques copeaux d'os tombèrent pendant l'irrigation, ceux qui restèrent étaient fortement pris dans le tissu de granulation. Cette petite perte de substance guérit par bourgeonnement et 4 semaines après, le malade quittait l'hôpital guéri. La partie supérieure de la cicatrice était mobile ; à l'endroit où la cicatrisation s'était faite par bourgeonnement, la cicatrice était adhérente, mais ne présentait qu'une légère dépression.

Obs. 45. — *Tuberculose de l'articulation tibio-tarsienne. Résection.* Senn. Obs. VI de Mackie.

W. C..., homme de 19 ans est entré à l'hôpital Milwaukee le 21 janvier 1890, et voici son histoire.

Son père est mort asthmatique, 2 sœurs phtisiques.

A 7 ans, il a eu la rougeole, des maux d'yeux, puis survint une affection du cou-de-pied qui le força à marcher avec des béquilles pendant 3 ans. Il se porte bien jusqu'il y a 4 mois, alors cette articulation se tuméfia. Il n'y avait pas de douleur, sauf lorsqu'il posait brusquement le talon à terre. Le malade était très anémié, l'articulation ankylosée et augmentée de volume, pas de fluctuation ; tuméfaction très marquée derrière la malléole externe, épaississement de l'extrémité inférieure du tibia.

Opération. — Résection au ciseau de la malléole externe et de la surface articulaire du tibia, ablation complète de l'astragale par une incision linéaire derrière la malléole externe.

On trouva le foyer primitif dans le tibia, la lésion avait gagné de là l'articulation et l'astragale. Après destruction de ces foyers, il resta 2 cavités, l'une du volume d'une bille, l'autre d'un volume moitié moindre, elles furent remplies de copeaux d'os décalcifiées et les surfaces osseuses furent rapprochées, la plaie fermée, et le pied placé sur une gouttière rectangulaire plâtrée. Le 3e jour un suintement sanguin nécessita le changement du pansement. 17 jours après, les sutures furent enlevées. Réunion complète sauf au niveau du drain. A l'exception d'un petit abcès du tissu conjonctif au côté interne du tendon d'Achille, la guérison s'accentua sans interruption. Le malade marcha avec des béquilles à la fin du 2e *mois* et quitta l'hôpital 2 *semaines* après très amélioré dans son état général et avec une ankylose osseuse du cou-de-pied avancée.

Obs. 46. — *Ostéomyélite tuberculeuse du tibia.* Senn. Obs. VII de Mackie.

A. A..., homme de 22 ans, sans antécédents héréditaires de tuberculose.

Il y a 12 ans un abcès se montra au niveau de la moitié inférieure du tibia. Cet abcès s'ouvrit spontanément et plusieurs petits séquestres furent éliminés et la guérison se montra plusieurs semaines après. Dix ans plus tard (il y a 2 ans) la douleur reparut au niveau de la partie moyenne du tibia.

Cette douleur augmenta peu à peu et on appliqua des cataplasmes. Il y a 2 semaines, à la suite de ce traitement, un petit abcès s'ouvrit dont le siège est encore indiqué par un trajet fistuleux en dedans de la crête tibiale et un peu au-dessous de la partie moyenne. Au-dessous de ce point épaississement général de l'os avec émoussemeut de la crête tibiale.

Opération, 30 janvier 1890. — En réclinant les parties molles on découvre un petit orifice gros comme une épingle et conduisant dans la cavité médullaire, il se retrouve sur la face antérieure du tibia, au même niveau, mais ne correspondant pas à l'orifice cutané. En se guidant sur ce trajet osseux, on ouvre la cavité médullaire au ciseau, on la trouve remplie de bourgeons

fongueux dans lesquels est englobé un petit séquestre. La lésion s'étendait plus haut et lorsqu'elle fut complètement enlevée, elle laissa une cavité de *10 centim. de long sur 2 centim. 1/2 de large* placée au centre de l'os. Cette cavité fut bourrée de copeaux osseux et traitée comme d'habitude.

Le 10e jour, lorsque le pansement fut renouvelé, la plaie était complètement cicatrisée, excepté au niveau du drain, et 14 jours plus tard, au 2e pansement, l'ouverture du drain était également cicatrisée.

Le tissu nouveau de la cavité était ferme, non douloureux à la pression, et la cicatrice était de même niveau avec l'os ancien.

Le 32e *jour* on laissa marcher le malade avec des béquilles.

Obs. 47. — *Fracture compliquée de jambe. Ostéomyélite du tibia.* Senn. Obs. VIII de Mackie.

Homme de 24 ans, fracture compliquée de jambe à la partie moyenne, il y a 10 mois ; infection de la fracture, un petit fragment d'os fut éliminé, la réunion se fit lentement et détermina un épaississement considérable au niveau du siège de la fracture ; un trajet fistuleux entouré de grosses granulations œdémateuses conduit au siège de la fracture.

Opération le 5 *février* 1890. — Après avoir récliné les parties molles, la cavité médullaire est ouverte en enlevant au ciseau le cal exubérant autour du trajet. On trouve 3 petits séquestres et après l'ablation de toutes les lésions d'ostéomyélite, il reste une cavité de 10 cent. de long sur 2 1/2 de large. On implanta des copeaux d'os selon la manière habituelle. Le 8e jour les sutures furent enlevées, quelques-unes avaient coupé au point où le trajet fistuleux avait été excisé. Ce point guérit par granulation, et ne laissa qu'une légère dépression ; autrement en 5 *semaines* le contenu de la cavité fut solide, et au même niveau que l'os environnant. A ce moment le malade marcha avec ses béquilles et une semaine après, quitta l'hôpital.

Obs. 48. — *Ostéomyélite du tibia et de la* 7e *côte.* Senn. Obs. IX de Mackie.

Jeune homme de 11 ans ; à la suite d'une chute en 1888, ostéomyélite au 1/3 inférieur du tibia droit. Traitement sans succès par des cataplasmes. Un abcès formé 6 mois après fut ouvert. La 7e côte atteinte simultanément fut traitée de la même façon. Dans ces deux points plusieurs petits séquestres furent éliminés avec la suppuration, mais les trajets fistuleux persistèrent. Depuis lors, l'état général du malade s'est beaucoup amélioré.

État actuel. — Épaississement de la moitié inférieure du tibia et décollement des parties molles à la face interne et à la face antérieure de l'os

dans le 1/3 inférieur sur un espace circulaire de 4 cent. de diamètre et trajet central communiquant avec la cavité médullaire.

Opération le 3 *mars* 1890. — Tous les tissus décollés sont excisés et le périoste récliné avec les parties molles. La couche compacte externe qui est épaissie et sclérosée est enlevée au ciseau, en remontant dans une étendue de 11 cent. à partir de la ligne épiphysaire. Cette gouttière de 2 cent. 1/2 de large fut bourrée de copeaux d'os. Après la suture des parties molles il reste une perte de substance triangulaire au point où les parties molles avaient été décollées. En ce point les copeaux d'os furent fortement enfoncés dans la cavité et maintenus par une petite compresse de gaze iodoformée et l'on appliqua le pansement antiseptique ordinaire. En même temps 5 cent. de la côte furent enlevés, 11 jours plus tard le pansement fut changé; quelques sutures avaient coupé et les copeaux laissés à découvert furent trouvés fortement encastrés dans un caillot sanguin. Toutes les sutures furent enlevées et un pansement semblable appliqué. La plaie costale était complètement cicatrisée. Au 2e pansement, une semaine plus tard, quelques copeaux superficiels tombèrent et l'on vit ceux qui étaient plus profondément fortement fixés dans les granulations et partiellement recouverts par elles.

A la fin de la 10e *semaine* la réparation était complète et il ne restait qu'une légère dépression aux points où la cicatrisation s'était faite par granulation.

Obs. 49. — *Tuberculose du genou. Athrectomie.* Senn. Obs. X. de Mackie.

E. K..., 4 ans 1/2, enfant de parents sains, pas d'antécédents de tuberculose. Entré le 10 mars 1890 à Milwaukee hospital pour une maladie du genou secondaire à un traumatisme datant de 6 mois.

Aujourd'hui, l'articulation est uniformément tuméfiée, indolore. et insensible à la palpation. Une arthrectomie classique fut faite le même jour, et le foyer primitif d'infection trouvé dans l'espace intercondylien où on trouva un séquestre limité. Lorsque ce foyer fut enlevé il resta une cavité du volume d'une noisette qui fut bourrée de copeaux d'os.

La guérison fut retardée par une attaque aiguë d'ictère catarrhal qui survint le 2e jour de l'opération, et dura environ une semaine. Un peu de suppuration dans les incisions superficielles qui se cicatrisèrent complètement à la fin de la 12e *semaine*.

Il y avait encore à cette époque quelque mobilité dans l'articulation.

Obs. 50. — *Tuberculose du genou. Résection.* Senn. Obs. XI, de Mackie.

J. H..., garçon de 17 ans, admis à l'hôpital de Milwaukee le 5 avril 1890 avec l'histoire suivante : A l'âge de 6 ans, il tomba d'un arbre et se blessa au genou gauche, il en resta un peu de raideur de la jointure, mais pas

de véritable gêne. Il y a un an environ, il eut un 2e traumatisme du même genou, qui fut suivi d'une augmentation de volume non douloureuse de l'articulation. Quelque temps après, l'articulation devint douloureuse lorsqu'il marchait et depuis un mois la douleur n'a pas cessé. Pas d'antécédents tuberculeux.

État actuel. — Le malade est très anémique, légère élévation de température le soir, pouls petit et faible; le genou est tuméfié avec un point fluctuant à la partie interne du tendon rotulien, ce point est le plus sensible en même temps.

Opération. — L'incision linéaire au niveau du point fluctuant donna issue à du pus tuberculeux. L'exploration digitale de la cavité montra qu'elle communiquait avec l'articulation, celle-ci fut ouverte par l'incision transverse habituelle pour la résection. Une résection atypique au ciseau des extrémités osseuses découvrit trois foyers tuberculeux dans la tête du tibia, et un dans le condyle du fémur. Des foyers de la tête du tibia, deux étaient situés dans la moitié interne et un dans la moitié externe.

Dans les premiers foyers, la nécrose tuberculeuse s'était produite et dans le dernier il y avait un séquestre triangulaire entouré d'os sclérosé. Quand ces deux foyers furent détruits, il resta deux cavités ayant chacune le volume d'une noisette; celle du côté interne subdivisée en 2 parties par une cloison d'os sclérosé et s'étendant en bas de 4 centim. dans le corps de l'os jusqu'à l'angle inférieur de l'incision. Le foyer du condyle avait le volume d'une noisette. Toutes ces cavités furent bourrées de copeaux d'os avant que les os fussent rapprochés. On fit un drainage avec des fils de catgut aux angles de l'incision transversale et à la partie inférieure de l'incision verticale.

L'incision fut fermée par des sutures profondes au catgut, et superficielles à la soie.

Le lendemain, le pansement étant traversé fut changé.

Le 2e pansement fut fait 24 jours après, les incisions étaient complètement réunies, l'ouverture du drainage à l'angle inférieur de l'incision verticale était fermée par un caillot aseptique. Le point où siégeait la cavité dans la tête du tibia était fermé sur le même niveau que l'os environnant et indolore à la pression. La consolidation des deux os était commencée.

On enleva les sutures et appliqua un léger appareil plâtré qu'on laissa sans le changer jusqu'à aujourd'hui.

Obs. 51. — *Ostéomyélite secondaire à une fracture compliquée du fémur.* Mackie. *Loc. cit.*, obs. XII.

J.-M. H..., 29 ans, fut traité par moi, en mai 1889, pour une fracture compliquée et comminutive du fémur immédiatement au-dessus du condyle. Le périoste était intact en arrière. La blessure des parties molles était au côté interne de la cuisse à 3 centim. environ au-dessus des condy-

les. La plaie s'infecta ; un petit fragment de vêtement et plusieurs petits fragments d'os furent éliminés avec les liquides de la plaie. En trois mois la réunion était faite à tel point que la malade pouvait marcher avec des béquilles et qu'à la fin du 6e mois une canne suffisait ; mais le trajet fistuleux de la plaie primitive des parties molles ne se fermait pas. Le *10 mars 1890* le malade fut reçu à Milwaukee pour l'opération.

Le siège de la fracture fut mis à nu par une incision linéaire sur la face antéro-interne de la cuisse. Un petit orifice fut trouvé dans le cal et l'agrandissant au ciseau je trouvai un séquestre entouré de granulations.

Je l'enlevai, détruisis les granulations avec la curette, de même que le trajet fistuleux. La cavité avait le volume d'une noisette. Elle fut bourrée de copeaux d'os, un petit drain en caoutchouc introduit dans le trajet au niveau de la plaie primitive des parties molles. L'incision fut fermée avec des sutures profondes au catgut, superficielles à la soie.

Au 5e jour survint une élévation de température et on trouva une suppuration superficielle dans l'incision en enlevant le pansement. On fit ce dernier tous les jours et le 9e, quelques copeaux d'os tombèrent. Cependant la cavité, vers la fin de la 4e semaine, était fermée et l'incision cicatrisée. Le malade fut autorisé à se lever et 2 semaines plus tard le trajet fistuleux s'oblitéra.

Obs. 52. — *Fracture compliquée comminutive du crâne.* Jones. Obs. XIII de Mackie.

Un garçon de 12 ans fut tamponné par un train et eut une fracture compliquée comminutive du crâne à l'union du pariétal droit et de l'occipital. Le siège de la fracture fut mis à nu avec les précautions antiseptiques les plus rigoureuses, par une incision semi-lunaire jusqu'à l'os ; on réclina le périoste et les parties molles. Tous les fragments d'os furent enlevés et la perte de substance irrégulière mesurait 5 centim. sur 8 centim. 1/2. Cette perte de substance fut exactement oblitérée par 3 pièces d'os partiellement décalcifié. Suture du périoste au catgut, des parties molles à la soie. Un petit drain fut placé à l'angle inférieur de l'incision, à la partie déclive des os implantés, et un large pansement antiseptique fut appliqué.

Le 2e jour suppression du drain, le 8e ablation des sutures, réunion complète.

11 semaines après l'accident, la perte de substance était assez ferme pour permettre le retour de l'enfant à l'école. 4 mois se sont écoulés aujourd'hui depuis l'accident, et la perte de substance est aussi dure et peu dépressible que l'os environnant au niveau duquel elle est. Le Dr Jones pense qu'elle est complètement ossifiée.

L'emploi d'un os partiellement décalcifié a été tout à fait accidentel, l'os ayant été retiré trop tôt du liquide décalcifiant. Le Dr Jones pense que cette cause peut expliquer l'ossification qui a été si rapide.

Obs. 53. — *Ostéomyélite de la tête péronéale.* O Keef. Obs. XIV de Mackie.

Un jeune homme bien portant, tomba alors qu'il avait une blennorrhagie et se contusionna la tête du péroné, ce qui entraîna une douleur au genou et l'impossibilité de marcher. Il y avait un point douloureux très sensible au-dessus de la tête du péroné. Une exploration avec le perforateur dans cet os révéla du pus dans le tissu spongieux. Une partie de la couche compacte de l'os fut enlevée au ciseau et la moelle avec la curette. Cette cavité fut bourrée de copeaux d'os.

La guérison définitive fut obtenue en 13 jours avec 2 pansements, et 3 semaines plus tard, la tête du péroné était solide, indolore, insensible à la pression, sans dépression et la cicatrice n'était pas adhérente. Le malade à ce moment put marcher aussi bien qu'autrefois.

Obs. 54. — *Implantation secondaire dans une ostéomyélite chronique centrale de l'extrémité inférieure du fémur avec séquestre.* Deaver. *Med. News Philad.*, 1889, p. 714.

Femme de 17 ans, ayant une nécrose du 1/3 inférieur du fémur droit dont le début remonte à 2 ans ; il y a 10 mois un abcès à dû être incisé à la partie inférieure de la cuisse droite.

Le 4 octobre, le Dr White fit une large incision, et enleva un séquestre ; une fois le foyer gratté, il resta une cavité de 12 cent. de long sur 2 1/2 de large. Cette perte de substance fut traitée à la façon habituelle pendant 7 semaines et la réparation était si lente que le Dr Deaver résolut d'essayer l'implantation d'os décalcifiés. Il modifia un peu la méthode de Senn en interposant aux couches de copeaux des couches d'iodoforme stérilisé.

Sa malade eut de l'intoxication iodoformique, mais il ne voit pas là de contre-indication à sa méthode, pensant que les bons effets de l'iodoforme absolument stérilisé, surtout sur les sujets syphilitiques ou tuberculeux, font plus que compenser les dangers de cette intoxication.

La réparation fut complète en un mois, moitié du temps employé déjà au traitement qui avait précédé l'implantation.

Obs. 55. — *Greffe osseuse avec les os décalcifiés.* Miller. *Lancet*, 20 septembre 1890, II, p. 618.

R. L..., âgé de 44 ans, cultivateur, entre à l'hôpital pour une douleur dans le genou droit. Il y a deux ans, il est tombé sur le genou et a ressenti une douleur très vive qui dura 2 ou 3 jours, puis disparut. Il put marcher comme d'habitude, mais il lui était impossible d'allonger complètement la jambe ou de s'agenouiller. La jambe était douloureuse de temps en temps, mais d'une façon peu intense. Il y a un mois, les choses s'aggravèrent, il

attribue cela à un excès de fatigue. Le médecin qu'il consulta lui conseilla le repos et l'application de vésicatoires volants. Le genou se tuméfia beaucoup et s'enflamma, quelques sangsues amenèrent un grand soulagement. Il garda le repos pendant 1 mois, et comme il n'y eut aucune amélioration, il entra à l'hôpital le 24 décembre 1889.

Cet homme a toujours été bien portant et vigoureux, il n'a pas eu d'habitudes alcooliques et n'a jamais eu de maladie vénérienne ; les antécédents héréditaires sont bons, une tante cependant a eu une tumeur blanche. A l'examen, on trouve le genou droit tuméfié surtout de chaque côté du ligament rotulien. Le malade se plaint de douleurs qui se sont répétées à des intervalles plus ou moins rapprochés depuis deux ans ; la douleur était localisée en un point siégeant en dehors et au-dessous de l'insertion du ligament rotulien.

La pression à ce niveau déterminait une vive douleur. On porta le diagnostic d'inflammation chronique de la bourse située au-dessous du tendon rotulien avec abcès commençant de la tête du tibia. Deux vésicatoires et une attelle postérieure furent appliqués ; mais le résultat fut nul. On mit l'appareil de Scott ; la tuméfaction générale diminua un peu, mais celle qui siégeait derrière le tendon rotulien s'accusa davantage. La douleur persista et empêcha tout sommeil ; l'abcès tendant à s'ouvrir en dehors de la tubérosité antérieure du tibia, on jugea opportun d'intervenir.

21 janvier 1890. M. Miller pratiqua une incision au point où la tuméfaction paraissait le plus accusée, c'est-à-dire en dehors et au-dessous de la pointe de la rotule. Rien ne s'écoula, mais la pression fit sourdre une substance gélatineuse. Il introduisit alors une sonde cannelée et celle-ci passa au-dessous du ligament rotulien dans la bourse séreuse. La cavité fut grattée avec soin, irriguée, mais rien ne s'écoula ; la pression fit sortir toujours de la matière gélatineuse.

M. Miller fit ensuite une incision en dehors de la tubérosité du tibia là où l'os bombait un peu. Une partie du liquide injecté s'écoula par l'incision, accompagnée de matière gélatineuse.

L'os mis à nu fut curetté et de petits fragments s'enlevèrent facilement, finalement il resta une cavité qui s'étendait vers l'articulation qu'elle n'atteignait pas. La matière enlevée était composée de tissu de granulation sans pus ni abcès osseux, la cavité avait les dimensions d'un gros œuf de pigeon. Au fond de la cavité, on aperçut un fragment osseux qui semblait de l'os de nouvelle formation, on l'enleva. Drainage de la cavité osseuse et de la plaie superficielle. Pansement antiseptique et immobilisation du membre sur une attelle postérieure. Nouveau pansement au 3e jour, on enleva le drain superficiel en laissant celui qui draine la cavité du tibia.

Le 30 janvier on trouva la plaie supérieure complètement cicatrisée, tandis que la plaie inférieure était toujours dans le même état.

On jugea utile de combler la cavité avec de l'os décalcifié. Pour cela, on se procura une côte de bœuf, on la gratta, la décalcifia par l'immer-

sion dans l'acide chlorhydrique dilué, on l'essuya et la plaça dans une solution phéniquée à 1/20 pendant 48 heures, puis on la coupa en petits fragments.

Le 18 février, M. Miller pour se donner du jour gratta la plaie et enleva avec la gouge des fragments osseux qu'il fit placer dans une solution boriquée pour s'en servir ultérieurement. Il remplit alors la cavité avec les copeaux d'os décalcifiés. Comme il restait encore un peu de place, il y ajouta les fragments osseux qu'il avait enlevés, avec la gouge et mis de côté dans une solution boriquée. A la suite de cette opération, la cavité se combla rapidement, mais il restait encore une petite plaie au niveau de laquelle le stylet pénétrait à un pouce de profondeur et venait buter sur un os dénudé.

Le 11 mars, M. Miller enlevait avec une pince quelques fragments d'os nécrosé, c'étaient les morceaux d'os du tibia malade qui avaient été réinclus dans la plaie.

A deux reprises encore (10 et 13 avril) d'autres petits morceaux osseux furent enlevés. Finalement il restait une fistulette et le malade fut renvoyé chez lui le 12 mars dans un appareil de Thomas.

En juin, M. Miller apprit par le médecin du malade que la fistulette s'était rapidement fermée.

Obs. 56 et 57. — *Greffe osseuse avec les os de mouton décalcifiés.* Murray. *Lancet*, 4 octobre 1890, II, p. 719.

Pendant ces 2 derniers mois j'ai eu 2 fois l'occasion de faire des implantations d'os décalcifiés.

Le 1er *cas* était celui d'une fillette de 12 ans, atteinte de lésions tuberculeuses du carpe, de l'avant-bras et du coude, nécessitant l'amputation du bras.

L'extrémité inférieure de l'humérus fut trouvée malade sur une telle étendue qu'on dut faire la section à un pouce et demi au-dessus des condyles. Le canal médullaire au point de section était rempli de matière gélatineuse de mauvais aspect. Je dus évider le canal médullaire sur une étendue de 2 pouces avant de rencontrer la moelle osseuse saine. La cavité résultant de ce grattage fut remplie de fragments d'os décalcifiés saupoudrés de poudre d'iodoforme. La plaie guérit lentement, mais le résultat fut très satisfaisant puisqu'il donna un moignon solide, un peu renflé par la surabondance d'os.

Le 2e *cas* est celui d'un garçon âgé de 6 ans, qui avait une affection ancienne du tarse avec fistule correspondant à la face interne du 1er métatarsien. J'élargis la fistule, enlevai avec la gouge une grande partie du 1er métatarsien, et probablement aussi le 1er et le 2e cunéiforme. Je comblai la cavité de fragments d'os décalcifiés et réunis la plaie en laissant un drain formé par des fragments d'os décalcifiés qui furent éliminés sous

forme de matière gélatineuse aseptique ; mais la plus grande partie des greffes prirent et actuellement la plaie bourgeonne bien. Il est encore impossible de se prononcer sur le résultat définitif de ce 2e cas qui est cependant très encourageant.

Obs. 58. — *Greffe osseuse.* Oldwright. *Ontario Medical Association,* 3 et 4 juillet 1891, et *Medical Record*, 1er août 1891.

Le Dr Oldwright, de Toronto, présente un malade opéré d'après le procédé de Senn. Il n'y eut pas de réunion par première intention, ce qui a permis de voir par la plaie comment le tissu de granulation envahit l'os décalcifié et s'incorpore dans lui.

Il s'agit d'un homme de 19 ans, conducteur de bestiaux ; à la suite d'une chute, il se blessa la jambe sans fracture, mais pendant 8 mois il resta un point douloureux sur le tibia.

On fit une opération pour enlever un point osseux nécrosé, et l'on dut enlever une grande quantité d'os ; la cavité fut remplie d'os décalcifiés aseptiques. M. Senn qui assistait à l'opération fit observer que le succès était incertain à cause de l'état aseptique insuffisant de la cavité et de l'altération très grande de l'os qui aurait de la peine à combler la cavité, l'os décalcifié n'étant qu'un tampon temporaire et non destiné à remplacer de l'os vivant.

La guérison se fit plus lentement.

L'auteur recommande de creuser les os au ciseau et non avec le trépan.

Obs. 59. — *Perte de substance à la suite de fracture compliquée du radius, greffe osseuse prise sur le cubitus, insuccès. Implantation d'os décalcifié dans le cubitus.* Kummel. *Deutsche Medizin. Woch.*, Leipzig, 1891, no 11.

Individu de 56 ans environ, atteint d'une fracture compliquée du tiers antérieur du radius. Plaie infectée, gonflement phlegmoneux du bras. La plaie lavée, et un grand nombre d'esquilles retirées, on voyait une perte de substance du radius de 4 centim. environ ; Kümmel implanta un morceau de même longueur pris sur le cubitus du même bras avec son périoste et sa moelle ; pour fermer le vide du cubitus, il y emboîta un morceau d'os de bœuf décalcifié de même dimension (4 centim. de long sur 1 de large). Le fragment osseux humain implanté dans le radius avait complètement disparu au bout de 2 semaines et semblait avoir été résorbé. L'os décalcifié implanté dans le cubitus était encore nettement mobile au bout de 14 jours, au 1er pansement ; la peau se réunit par première intention et 4 à 5 semaines plus tard le fragment était complètement et solidement enclavé. L'examen du bras permet de se convaincre qu'il n'y a pas d'excavation sur l'os, donc le fragment ne s'est pas résorbé.

Dans une seconde tentative, Kümmel chercha à remplacer le vide osseux du radius par l'enclavement d'un os décalcifié incomplètement, mais la guérison ne se fit pas, la plaie était encore trop infectée et ne bourgeonnait pas assez. Une nouvelle intervention lui permit d'enlever le plus gros fragment ; les petits fragments qu'il avait insérés pour le fixer étaient solidement soudés. Il pense que lorsque la cicatrisation sera complète, la consolidation du radius s'effectuera.

Obs. 60. — *Nécrose du tibia ; évidement. implantation d'os décalcifiés. Insuccès complet.* Kummel. *Loc. cit.*

Homme de 60 ans environ, fracture grave compliquée, déjà consolidée du tibia. Pour enlever les fragments nécrosés, il fallut faire une nécrotomie assez étendue du tibia. La cavité fut remplie avec 5 morceaux d'os décalcifiés, prismatiques, et recouverte d'un lambeau cutané latéral. Par suite du peu d'épaisseur de la peau en grande partie adhérente à l'os et de sa nutrition insuffisante, le lambeau se gangrena, la cavité osseuse resta complètement à jour et son contenu fut bientôt expulsé comme corps étranger.

La plaie se recouvrit de granulations ; le malade fut renvoyé chez lui avant une seconde tentative de fermeture osseuse.

Obs. 61. — *Foyer tuberculeux du calcanéum,* Kummel. *Loc. cit.*

Homme de 30 ans, atteint depuis des années d'une fistule du calcanéum gauche ; foyer tuberculeux central de la grosseur d'une noix ; curettage ; cavité remplie de 6 morceaux d'os prismatiques de 2 cent. de long et fermée exactement avec un couvercle osseux.

Guérison de la plaie en 14 jours, sauf une petite fistule sécrétante. Au pansement suivant, on vit dans la profondeur de la fistule qui s'était élargie une lame d'os blanc que l'on put enlever avec des pinces, ainsi qu'un petit fragment osseux mobile. Les 5 autres morceaux ont pris, et la fistule se ferma quelque temps après. La cicatrice solide était un peu déprimée à l'endroit même où les 2 fragments furent retirés.

Actuellement le malade est bien portant et son pied fonctionne normalement.

Obs. 62. — *Nécrose du tibia, grande cavité rapidement guérie par implantation osseuse.* Kummel. *Loc. cit.*

Femme de 26 ans, opérée il y a 2 ans, à l'hôpital général, pour une nécrose du tibia et renvoyée guérie.

Dans le courant de l'été, survinrent des douleurs térébrantes extrêmement violentes au-dessous du genou dans la tête du tibia, rebelles à tous les traitements.

A l'admission de la malade quelques semaines après à l'hôpital Maria, rien d'anormal à la vue, ni gonflement ni rougeur ; seulement à la partie interne, au-dessous de l'interligne articulaire, un point extrêmement douloureux à la pression. Kümmel creusa le tibia et trouva dans l'épiphyse du tibia un foyer plus gros qu'une noix, en partie rempli de pus et de masses fongueuses, en partie de petits fragments nécrosés. Le foyer fut gratté à fond avec la curette et comme il traversait complètement l'os il fallut faire une incision du côté opposé. Il ne restait plus qu'un pont osseux étroit en avant de cette cavité qui s'étendait jusqu'auprès du cartilage articulaire ; la paroi postérieure était réduite à une mince lame osseuse.

La cavité fut remplie complètement de longs prismes osseux, dans leurs interstices on enfonça de petits fragments d'os qui furent réséqués au ras du tibia.

Suture de la peau, drain de verre, retiré le 2e jour.

3 semaines après, guérison complète par première intention. Aux premières tentatives de marche, l'orifice du drain suinta pendant quelques jours, puis se ferma.

Renvoyée ensuite, la malade reprit ses occupations.

Obs. 63 et 64. — *Résection du genou. Fixation des surfaces articulaires avec des fragments d'os décalcifiés.* Kummel. *Loc. cit.*

Chez une dame de 25 ans, chez laquelle après une seconde résection du genou il existait entre les surfaces sectionnées un grand espace, Kümmel employa avec succès pour fixer les surfaces articulaires deux fragments ovales d'os décalcifiés en conservant un noyau dur, effilés aux deux extrémités, longs de 10 cent., larges de 1 cent. Le membre acquit ainsi une grande solidité et les surfaces de section furent maintenues tout à fait en contact.

Chez une malade de 12 ans, qui avait subi déjà plusieurs opérations. Kümmel se servit du même procédé après la résection du genou, l'articulation fut solide et le coin osseux prit sans difficulté.

Kümmel considère ce moyen de consolidation comme bien préférable aux clous et chevilles, car les fragments n'ont pas besoin d'être enlevés et ils ont semblé amener une consolidation plus rapide.

Obs. 65, 66, 67. — *Trépanations.* Kummel. *Loc., cit.*

Chez 3 épileptiques Kümmel enleva par trépanation à des endroits déterminés du crâne des fragments osseux de la dimension de deux marcs ; les rondelles osseuses qu'il introduisit à leur place se fixèrent sans difficulté. Dans un cas où le cerveau repoussant la dure mère faisait hernie dans la plaie avec une forte tension, il s'agissait d'éviter toute pression extérieure ; Kümmel prépara une coiffe osseuse creuse s'adaptant exacte-

ment à l'orifice de trépanation, et réunit la peau par-dessus. Il avait essayé avec un large ciseau de laisser unie à la peau du crâne une mince couche osseuse, mais l'os s'exfolia et une petite partie en resta seule adhérente au périoste et à la peau. Le vide osseux du crâne est solidement fermé.

La malade qui avait avant l'opération chaque jour un ou plusieurs accès d'épilepsie, n'en a plus, dit-elle, depuis 5 mois. Elle est restée en observation pendant 4 mois sans qu'on ait vu une seule attaque.

Dans les deux autres cas, chez des jeunes filles de 20 à 25 ans, la guérison se fit également sans accident.

Obs. 68. — *Spina-bifida.* Kummel. *Loc. cit.*

Chez un enfant de 3 semaines, atteint de spina-bifida, Kümmel ferma le vide vertébral avec une lame osseuse décalcifiée, ovale, de 1 centim. de large sur 15 millim. de long, exactement adaptée après avoir avivé les bords de l'ouverture rachidienne. En levant le 1er pansement, il restait une petite ouverture fistuleuse de la peau qui se ferma à l'aide d'un pansement à la colle de zinc. Il se développa progressivement une hydrocéphalie volumineuse dont l'enfant mourut 4 mois après. Averti trop tard, K. ne put se procurer ces pièces rares et intéressantes.

Obs. 69. — *Nécrose de la clavicule.* Kummel. *Loc. cit.*

Une dame de 19 ans avait une nécrose de la clavicule à la suite d'ostéomyélite ; un an auparavant on avait enlevé un séquestre de cet os par nécrotomie.

La fistule qui restait nécessitait une opération. Pour pouvoir enlever le foyer siégeant en partie à la face postérieure de la clavicule, ainsi que toutes les parties malades, il fallut ôter un gros morceau du bord antérieur de la clavicule. Craignant qu'après la guérison, il n'y eût en ce point une cicatrice disgracieuse, K. implanta une lame osseuse de mêmes dimensions qu'il fixa dans la cavité médullaire. Il aplanit les inégalités et sutura la peau. La guérison se fit par 1re intention, sans dépression et sans cicatrice disgracieuse.

Obs. 70. — *Trépanation de l'apophyse mastoïde* Kummel. *Loc. cit.*

Chez un garçon de 6 ans, scrofuleux, après avoir creusé avec le ciseau une apophyse mastoïde suppurée, K. tenta de remplir le vide avec des morceaux d'os et de suturer la plaie. Guérison par première intention.

14 jours après, il se forma une fistule suintant peu, et en même temps un catarrhe de l'oreille moyenne.

Les morceaux d'os ne se sont pas éliminés, mais la persistance de la

suppuration amènera sans aucun doute une résorption des parties mortifiées. Le malade a échappé à une observation ultérieure.

Obs. 71. — *Tuberculose du premier métacarpien.* Kummel. *Loc. cit,*

W..., garçon de 12 ans, reçut au commencement de l'année un coup de règle de son professeur sur le pouce droit ; gonflement de la région métacarpienne, abcès, incision. Plusieurs raclages n'amènent pas de guérison, on sent l'os rugueux dans la profondeur. L'enfant étant anesthésié, l'os fut mis à nu et trouvé tuberculeux ; le métacarpien fut extirpé ; tout le tissu voisin jusqu'au muscle étant infiltré de fongosités, est enlevé avec des ciseaux et des pinces ainsi que le périoste. Le pouce pendait flasque et sans soutien, il eût été incapable de toute fonction. K. implanta un os complètement décalcifié, rond, de la longueur du métacarpien enlevé. façonné avec le couteau.

Guérison complète en 14 jours. Le doigt resta au repos pendant 15 autres jours, puis on commença les mouvements. Tous les muscles fonctionnent bien, et le malade peut serrer fortement. Le métacarpien artificiel est un peu luxé en arrière, ou plutôt la tête plus épaisse de la phalange fait une forte saillie au-devant du métacarpien. Cet écueil peut être facilement évité.

Obs. 72. — *Tuberculose du premier métacarpien.* Kummel. *Loc. cit.*

Fille de 12 ans, scrofuleuse, déjà opérée plusieurs fois pour carie du pied. En mai de cette année, gonflement tuberculeux de la région métacarpienne du pouce gauche avec abcès, L'os mis à nu est complètement carié. Il est entièrement enlevé, avec le périoste, les parties molles, les muscles voisins ; la peau amincie et malade est enlevée. Implantation d'un morceau d'os rond, décalcifié, avec un noyau dur de même grandeur que le métacarpien, terminé par 2 pointes qui sont enfoncées dans les cartilages articulaires de l'os supérieur et inférieur (9 octobre). Au 1er pansement, suppuration de la plaie, K. défait les sutures, enlève l'os et remplit la cavité de gaze iodoformée.

Quand la plaie bourgeonne bien, il la racle et implante l'os à nouveau. 14 jours après, le pansement est enlevé, les sutures ont pris. Une petite fistule se forme les jours suivants puis guérit complètement. Un petit abcès formé près de la cicatrice s'ouvre et la guérison est complète.

Obs. 73. — *Carie d'un métatarsien.* Kummel. *Loc. cit.*

Fille de 6 ans, carie étendue d'un métatarsien.

Opération faite il y a 3 semaines, extirpation de l'os malade, du périoste en partie détruit, des tissus environnants qui sont fongueux. Implantation

d'un os décalcifié de mêmes dimensions ayant un noyau dur, appointi à ses extrémités. Suture de la plaie. Drain de verre enlevé le 2e jour. Pas de réaction de la plaie. Changement du pansement après 3 semaines.

Guérison rapide malgré un léger eczéma de la peau. Le pied reprit ses fonctions normales.

Obs. 74. — *Grattage du calcanéum. Remplissage de la cavité par des os décalcifiés.* Mikulicz. *Berlin Klin. Woch.*, 30 juin 1890.

Mikulicz a présenté à la Société des sciences médicales de Königsberg un jeune homme chez lequel, 3 mois auparavant, il avait fait le grattage du calcanéum presque complètement détruit par une nécrose tuberculeuse avec fistules. La cavité a été désinfectée à l'acide phénique et l'iodoforme. Pour réparer la perte osseuse, il remplit la cavité d'os décalcifié et sutura la plaie. Le calcanéum s'est réparé depuis et le malade marche presque normalement.

Dans un autre cas, le procédé a échoué.

Obs. 75. — *Nécrose de l'extrémité inférieure du tibia.* R. Weir. *Med. News Philad.*, 1890, p. 125.

Dans une leçon clinique, le Dr Robert Weir appelle l'attention de ses auditeurs sur la méthode de traitement des cavités osseuses étendues par l'implantation de petits fragments. Il présente un malade qui, deux semaines auparavant, a subi cette opération pour nécrose de l'extrémité inférieure du tibia. La cavité résultant de l'enlèvement d'un volumineux séquestre. fut remplie de morceaux d'os décalcifiés, suivant la méthode de Senn. L'opérateur avait des craintes pour le succès de cette intervention, d'abord à cause de la difficulté qui existait d'assurer l'asepsie complète de la cavité, et ensuite parce qu'il ne pouvait comprendre qu'un os décalcifié pût être converti en os nouveau. Actuellement, il voit bien que la matière introduite peut jouer le rôle d'un squelette, d'un échafaudage pour les nouveaux vaisseaux, jusqu'à ce que ces organes délicats fussent assez forts pour vivre sans être soutenus. Le pansement n'avait pas été touché pendant 2 semaines, et tout s'était bien passé apparemment ; mais en enlevant le pansement, on vit que toutes les pièces d'os décalcifiés s'étaient détachées et étaient parties avec les liquides de la plaie. Malgré cet échec de greffes, il avait eu un peu d'organisation du caillot et la cavité était beaucoup plus rétrécie qu'elle ne l'est dans les cas ordinaires, 2 semaines après l'opération.

Obs. 76. — *Résection des os du tarse. Appareil d'ivoire.* Gluck. *Berlin, klin. Woch.*, 11 août 1890, p. 733, obs. II.

Chez une malade âgée de 50 ans, qui avait été opérée un an et demi

auparavant de fongosités tuberculeuses de la gaine des fléchisseurs au niveau de l'articulation radio-carpienne, Glück fit en mars 1890, l'opération radicale d'une tuberculose des os du tarse, en faisant une incision transversale en avant par le procédé de Hüter.

Les os furent réséqués dans leur continuité : les cunéiformes, le scaphoïde, le cuboïde, l'astragale et l'apophyse antérieure du calcanéum furent enlevés. Puis avec le ciseau, la pince et la curette, il excisa la capsule et les autres masses fongueuses. Après revision soignée de la plaie, il enfonça dans la perte de substance un petit appareil d'ivoire rempli et entouré de catgut.

Il appliqua en les pressant les surfaces réséquées des os du métatarse contre ce tampon résorbable et fit la suture des tendons, des nerfs et de la peau coupés transversalement.

Le résultat jusqu'ici est tout à fait satisfaisant.

Cette opération constitue à certains points de vue une opération analogue à celle de Wladimiroff-Mikulicz, lorsque l'astragale et le calcanéum sont seuls malades du côté de la face plantaire. Le pied court de dame chinoise qui en résulte est encore préférable au point de vue de la forme au moignon de l'opération de Mikulicz.

Par un appareil solide à double fourche d'ivoire, on pourrait obtenir aussi un pied plus long si les parties molles saines le permettaient.

Obs. 77. — *Résection du tiers inférieur de l'humérus, remplacé par un cylindre d'ivoire.* Gluck. *Loc. cit.*, obs. III.

Femme de 22 ans, sarcome de l'humérus (condyle et tiers inférieur). Résection du tiers inférieur de l'os et de l'extrémité articulaire (5 avril 1890).

La cavité médullaire de la diaphyse humérale fut débarrassée de sa moelle avec la curette et frottée avec de la poudre d'iodoforme, puis on y introduisit un long cylindre d'ivoire de 15 centim. de long et dont l'extrémité inférieure fut fixée à l'olécrâne par deux sutures au catgut. L'extrémité du cylindre étant un peu trop volumineuse ne put être poussée assez loin dans la cavité médullaire.

Les suites de l'opération furent satisfaisantes, il n'y eut ni fièvre ni douleur, mais il se forma un cal volumineux qui chassa le cylindre hors de la cavité médullaire.

14 semaines après l'opération, le cylindre était mobile sous les parties molles, sans causer de douleurs. Glück fit une incision et en fit l'extraction. Il présentait en certains points de profondes érosions, son canal central était tapissé de tissu de granulation. 17 semaines après l'opération, l'articulation du coude ballotte, mais il s'est formé, grâce à l'os implanté, le long de l'humérus une masse osseuse solide qui permet d'espérer qu'on pourra appliquer un nouvel appareil.

Obs. 78, 79, 80.

Obs. IV de Gluck. — Dans un cas de spina-ventosa du métocarpien du pouce, chez une petite fille de 3 ans 1/2, Glück a remplacé l'os carié par un morceau d'ivoire avec plein succès.

Obs. V de Gluck. — Spina-ventosa de la 1re phalange de l'index; un fragment d'ivoire a remplacé l'os malade avec succès.

Obs. VI de Gluck. — Ouvrier de 36 ans, phlegmon de la paume de la main à la suite d'écrasement dans une machine.

Guérison avec contracture en flexion permanente de la main.

Excision du tiers inférieur du 3e métacarpien qui est augmenté de volume et éburné. Le 11 mai 1870 il est remplacé par une tige conique d'ivoire enfoncée dans la cavité de l'os.

Guérison durable sans réaction (1).

Obs. 81. — *Résection de l'extrémité inférieure du cubitus. Tige d'ivoire.* Gluck. *Loc. cit.*, obs. VIII.

Un garçon de 17 ans s'était fait deux ans et demi auparavant une fracture de l'extrémité inférieure du radius avec luxation du cubitus.

La région du poignet est élargie, l'apophyse styloïde du cubitus correspond à peu près au milieu du 5e métacarpien et est très douloureuse. Près de l'extrémité inférieure du radius se trouve une masse osseuse irrégulière, en masse, du volume d'une noisette, sensible à la pression. La force du membre est très diminuée; les muscles sont atrophiés.

Opération le 12 juillet 1890. — On enlève au ciseau la masse osseuse dont nous avons parlé; l'extrémité inférieure du cubitus est sectionnée à une hauteur de 6 cent. environ et remplacée par une tige de 8 cent. de long qu'on enfonce dans la cavité médullaire de l'os; la peau est suturée. Les douleurs ont disparu depuis l'opération, cicatrisation de la plaie sans réaction.

Obs. 82. — *Résection du poignet. Appareil en ivoire à charnière.* Gluck. *Loc. cit.*, obs. VIII.

Jeune homme de 19 ans; tuberculose du poignet droit datant de 21 mois, probablement consécutive à un traumatisme. Impotence fonctionnelle de plus en plus marquée et atrophie de la main.

Opération le 9 juin 1870. — Résection avec incision dorsale de Langenbeck. Il fallut enlever, outre les deux rangées des os du carpe, une partie du radius et du cubitus, et de plus les extrémités supérieures des métacarpiens. Après nettoyage de la cavité, enlèvement de la capsule, on plaça un appareil à double fourche en ivoire et à charnière, de telle sorte

(1) Von Bergmann dit que dans ce cas, il survint au bout d'un certain temps des douleurs, de l'impotence fonctionnelle, et l'on dut faire la désarticulation du doigt et de son métacarpien.

que les tiges de la fourche furent enfoncées dans les cavités médullaires du radius et du cubitus, et dans les cavités des os du métacarpe. La fixation réussit parfaitement, et on sutura la plaie cutanée.

La guérison se fit sans réaction.

Aujourd'hui, 8 semaines après l'opération, l'appareil est fixé, la main n'est pas raccourcie, il n'y a pas de douleurs.

Obs. 83. — *Résection du genou. Appareil d'ivoire à charnière.* Gluck. *Loc. cit.*, obs. IX.

Un jeune homme de 17 ans souffrait depuis 10 ans d'une tumeur blanche du genou, qui s'était terminée par ankylose à angle aigu avec atrophie considérable et raccourcissement.

Le 22 mai 1890, Glück fit des tentatives de redressement qui échouèrent même après section des tendons du biceps, du demi-tendineux et du demi-membraneux.

Le redressement ne fut obtenu qu'après résection totale de la jointure avec la rotule ankylosée. Les cavités médullaires du fémur et du tibia après revision de la plaie, régularisation des surfaces de section furent grattées à la curette, et un cylindre solide en ivoire enfoncé dans chacune de ces cavités médullaires; une charnière réunit les deux cylindres d'ivoire. Suture de la plaie, le membre fut placé dans la rectitude sans raccourcissement; la cuisse bien solide sur la jambe. La plaie guérit sans douleur, sans fièvre et sans réaction aucune.

10 semaines après l'opération, on sentait la charnière à travers une peau cicatricielle qui y adhérait et malheureusement trop mince. De plus, on sentait sur le fémur le cal annulaire d'où sortait le cylindre d'ivoire. Il y avait cependant une réunion osseuse solide. Du côté de la jambe, la fixation n'avait pas complètement réussi et on pouvait déterminer quelques mouvements de latéralité sans douleurs.

L'appareil à charnière long de 27 centim. s'est fixé sans réaction, sans raccourcissement du membre en 10 semaines; il remplace l'articulation du genou, maintient la position rectiligne du membre, mais il faut attendre la marche ultérieure de ces cas.

Obs. 84. — *Résection du genou. Appareil d'ivoire à charnière.* Glück. *Loc. cit.*, obs. X.

Homme de 26 ans; depuis 9 ans, fongosités du genou gauche, déjà opéré en 1882. Fistules. Raccourcissement de 3 cent., forte tuméfaction de la capsule, fièvre et douleur.

Le 7 juillet 1890, résection totale de l'articulation du genou (incision transversale de Volkmann); extirpation de la rotule et de la capsule fongueuse et fortement épaissie On applique de la façon précédemment décrite un appareil à charnière en ivoire.

La marche vers la guérison se fit sans douleur, sans fièvre, et la fixation fut complète. Mouvements de charnière parfaits, raccourcissement de 2 c. 1/2 ; 26 jours et 35 jours après l'opération, le malade est présenté à la Société de médecine et montré à la Société libre des chirurgiens. Il fléchit et étend lui-même sans douleur son genou. La plaie est cicatrisée même au point du tamponnement.

Dans la 8e semaine, on applique un appareil du genou.

Aujourd'hui, 2 mois après l'opération, le malade peut-être regardé comme guéri et l'appareil comme fixé. Cela étonne naturellement et légitimement celui qui connaît la marche habituelle d'une résection totale du genou avec extirpation de toute la capsule fongueuse, et de rotule par l'incision transversale antérieure de Volkmann, de voir comme j'ai pu le faire, présenter à côté des pièces réséquées conservées dans l'alcool le malade 26 et 35 jours après l'opération avec un membre non raccourci, ne présentant plus qu'une petite plaie superficielle bourgeonnante au niveau du tamponnement, et pouvant faire sans aucune douleur, avec son articulation artificielle à charnière des mouvements volontaires de flexion et d'extension.

Obs. 85. — *Résection du genou. Articulation d'ivoire à charnière.* Gluck. *Loc. cit,* obs. XI.

Un homme âgé de 26 ans, tailleur, avait depuis 17 ans une tumeur blanche du genou gauche avec fistules. En 1882 il se fit une fracture du fémur gauche qui guérit en 6 semaines. En août 1889, il subit l'arthrectomie.

Le *8 juillet 1890,* je fis la résection totale. Il y avait avant l'opération un raccourcissement de 2 centim. Le membre inférieur était atrophié, le genou en valgum très accentué ; le condyle interne du fémur hyperplasié ; on sentait sa surface articulaire à travers la peau amincie. Le tendon du biceps et le ligament latéral externe étaient fortement raccourcis et tendus ; le condyle externe s'articulait avec la partie moyenne de la surface articulaire du tibia, et dans la position en valgum extrême la surface articulaire du tibia latéralement était en partie en rapport avec la surface externe du condyle externe. Un grand nombre de trajets fistuleux conduisaient dans l'articulation et en partie dans le foyer du condyle interne très volumineux.

Après résection totale de l'article, Glück introduisit un appareil à charnière en ivoire dont la partie articulée imitait les surfaces articulaires du genou, mais un peu plus petite pour éviter la tension des parties molles déjà malades et tendant à se nécroser. La plaie cutanée de la grande incision interne fut suturée. Il n'y eut ni réaction ni douleur.

Dans les 8 premiers jours, la température monta à 38°,4 le soir, ce qui était dû à un épanchement sanguin considérable dans l'articulation ; Glück le laissa résorber pour obtenir la guérison sous la croûte de sang épaisse.

Au changement de pansement, le genou pouvait se fléchir et s'étendre sans douleur. La fixation avait complètement réussi.

4 semaines après l'opération, le malade était guéri avec une différence de longueur de membre légère, moindre qu'avant l'opération par suite de l'absence de déviation.

Obs. 86. — *Sur une nouvelle méthode de conservation des membres dans les cas de grande perte de substance osseuse.* Dr Giordano. *Arch. di orthopedia*, 1890, nº 5, et *Centralbl. f. Chir.*, 1891, nº 36, 5 septembre.

Dans un cas de fracture compliquée grave de la jambe avec ostéomyélite étendue du tibia, le malade ayant refusé l'amputation, Giordano a réséqué la presque totalité du tibia et un morceau de 7 centim. du péroné. Après cicatrisation de cette plaie étendue, il chercha à remplacer par une implantation les os de la jambe.

Il réussit à implanter aseptiquement dans la cavité qu'il ouvrit à nouveau, une tige de fer de 23 centim. de longueur et de 10 à 12 millim. d'épaisseur et qui portait en haut et en bas un ménisque d'ivoire. Il resta un raccourcissement de la jambe de 3 centim.

Les fonctions du membre ne sont pas extrêmement bonnes, mais cependant ce succès mérite d'être considéré.

OBSERVATIONS PERSONNELLES D'IMPLANTATION D'OS DÉCALCIFIÉS (1).

Obs. 87. — *Ostéite tuberculeuse de l'extrémité inférieure des os de la jambe. Résection sous-périostée des lésions (sept centim.). Implantation d'un os de veau décalcifié de mêmes dimensions.* Service de M. Le Dentu (Inédite).

R. R..., âgé de 16 ans, entre le 17 mars 1891, salle Malgaigne, n° 36, dans le service du professeur Le Dentu.

Le *début* de la maladie remonte à l'âge de 4 ans 1/2, époque à laquelle il fit une chute sur le pavé ; lorsqu'on le releva, il ne pouvait plus marcher ; on crut à une simple entorse, mais voyant qu'aucune amélioration ne survenait, on le transporta à l'hôpital des Enfants-Malades (service du Dr de St-Germain) où on lui appliqua un appareil plâtré. Trois semaines après, il en sortait amélioré mais non guéri, car il continuait à boiter.

A 7 *ans 1/2* apparition au-dessus et en dedans de la malléole interne d'un *abcès* ; il entre aux Enfants-Malades d'où il sort guéri au bout d'un mois.

Puis *nouvel abcès* au-dessus et en dehors de la malléole externe, qui s'ouvre spontanément et est suivi d'une fistule qui met longtemps à se cicatriser.

Enfin à *12 ans* nouvel abcès siégeant au niveau de la malléole externe, ouverture spontanée, guérison.

État actuel. — Ce qui frappe tout d'abord chez ce malade, c'est une augmentation de volume considérable du cou-de-pied gauche, augmentation due surtout à l'hypertrophie de l'extrémité inférieure du tibia et qui ne daterait que de 7 à 8 mois, au dire du malade. La peau ne présente aucune lésion récente, seulement des cicatrices de fistules et des raies de feu qui ont été appliquées anciennement.

L'extrémité inférieure du péroné de même que celle du tibia est hypertrophiée. Quant au calcanéum, il ne paraît pas malade, mais l'articulation tibio-tarsienne est ankylosée à angle droit.

L'articulation médio-tarsienne est restée mobile, mais les mouvements volontaires sont impossibles.

Derrière la malléole interne, on sent à la palpation une masse qui se

(1) Nous remercions nos collègues Mauclaire et Terson qui ont eu l'obligeance de nous laisser suivre plusieurs des malades de leur salle.

laisse déprimer, et qui donne la sensation de fongosité dans la gaine des fléchisseurs des orteils ; à ce niveau, se trouve la cicatrice d'un abcès (le 1er en date). Sa pression est douloureuse. Derrière la malléole externe, il y a également de l'empâtement dû à des fongosités dans la gaine des péroniers latéraux.

Le membre tout entier est atrophié et semble avoir subi un arrêt de développement : le pied est grêle, d'un tiers plus petit que le pied droit ; la jambe et la cuisse également sont atrophiées et les diamètres correspondants du membre droit sont supérieurs de cinq centimètres pour la cuisse, de dix pour la jambe.

La longueur totale du membre gauche est de 6 cent. inférieure à celle du membre droit ; et la distance qui sépare le condyle interne du fémur du sommet de la malléole interne, de 2 cent. inférieure.

Les muscles semblent avoir disparu, mais les os ont également subi un arrêt de développement.

L'état général est bon, l'examen de la poitrine ne révèle aucune lésion.

Dans les antécédents personnels, on relève des *adénites cervicales* non suppurées, et des *maux d'yeux* fréquents. Il a deux sœurs tuberculeuses.

Evidemment, l'étendue des lésions nécessitait une opération, et la première idée qui venait, était de réséquer les parties malades, de faire en autres termes une résection tibio-tarsienne simple ; mais alors le raccourcissement aurait été considérable, aussi M. Le Dentu songeait à faire l'opération de Wladimiroff-Mikulicz, c'est-à-dire à souder le pied dans l'axe de la jambe, lorsqu'il réfléchit qu'un pied aussi atrophié n'aurait pas la solidité uécessaire pour la réussite de cette opération ; de plus les lésions siégeaient surtout dans l'extrémité inférieure des os de la jambe, il fallait enlever une grande étendue de ces os, et c'était plutôt une résection simple avec implantation d'os qui convenait à ce cas particulier.

Le 8 mai 1891 le malade est chloroformé, la bande d'Esmarch appliquée. Derrière chacune des malléoles, M. Le Dentu fait une incision courbe jusqu'à l'os, et procède à la résection sous-périostée. Les os sont friables graisseux, le tibia complètement fusionné avec le péroné, de sorte que, ce n'est qu'avec la gouge et le maillet et par fragments qu'on peut les réséquer. L'astragale est également fusionnée avec le tibia, sa face supérieure est abrasée.

Lorsque l'on a enlevé les parties malades, il reste un vide d'environ 6 à 7 centim. de hauteur.

Les foyers de fongosités sont soigneusement curettés, de même qu'un petit abcès caséeux situé au-dessous de la malléole interne. Une désinfection soigneuse est faite, et dans la large solution de continuité, un seul gros os de veau décalcifié et conservé dans une solution de sublimé est interposé. Il provient d'un jarret de veau, il a la forme d'un cylindre qui s'évaserait à une extrémité, et une cloison verticale le sépare comme deux canons de fusil. La moelle osseuse, le périoste et la substance spongieuse

avaient été soigneusement enlevés. Avec le bistouri, M. Le Dentu le taille de la longueur voulue, et il vient se loger exactement entre la face supérieure de l'astragale et l'extrémité inférieure des os de la jambe, remplissant toute la place des os enlevés. Lorsque le périoste a été suturé au catgut, et la peau au crin de Florence, il serait difficile de penser qu'une résection aussi étendue a laissé aussi peu de traces.

Aucun drainage n'est fait ; un pansement légèrement compressif au salol est appliqué, et alors seulement on enlève l'Esmarch ; une gouttière plâtrée maintient le membre et le pied dans la bonne position. L'opération a duré 1 h. 1/4.

Suites opératoires. — Pendant un ou deux jours, la température s'élève à 38° le soir, mais jamais elle ne dépasse ce point ; il n'y a aucune douleur locale ; la température s'abaisse rapidement à 37° et tout semble marcher normalement.

1er *pansement* le 15e jour. Une brèche est faite avec la cisaille à l'appareil plâtré et permet d'enlever le pansement. Réunion parfaite des deux cicatrices ; à la partie externe la peau est soulevée, et en enlevant un point de suture on désunit légèrement la suture pour laisser écouler une grande quantité de sérosité roussâtre. Il ne s'agit pas de pus, ce liquide est inodore et absolument aseptique.

Un stylet introduit montre qu'il s'agit d'un décollement superficiel et que l'os décalcifié est toujours en place. Le pied est en bonne position et il n'y a aucune raison de croire que l'os interposé soit mal supporté. Un petit drain est glissé dans l'orifice créé et le pansement refait.

La température ne s'élève pas les jours suivants. Après quelques pansements, le drain est enlevé, un nouvel appareil plâtré est placé. Le 21 *juin* la consolidation commence. Le 4 *juillet* la mobilité du pied sur la jambe est assez grande, mais on sent une résistance au niveau de l'extrémité inférieure de la jambe qui indique que l'ossification est avancée. La mobilité se passe dans le cou-de-pied.

A la mensuration, on trouve 2 centim. de différence avec le tibia sain, comme avant l'opération.

Le 9 juillet une petite fistule se forme au niveau de la malléole externe, elle se dirige vers les os du tarse, mais se tarit rapidement.

Le membre est mis dans un appareil de Scultet et l'on s'efforce de ramener en arrière le talon. et à corriger la concavité trop marquée de la plante du pied.

5 août. Le pied est bien redressé, la consolidation presque complète, le malade exécute lui-même quelques mouvements. Il a engraissé, son état général est excellent. La jambe elle-même a augmenté de volume.

Le 15. Le malade marche avec un appareil silicaté; il quitte définitivement l'hôpital le 24 août.

Nous l'avons revu le 1er octobre, l'appareil silicaté a été changé, pour en mettre un plus petit et plus léger ; le résultat était excellent, le cou-de-pied solide, et le malade marchait sans fatigue.

Le 22 octobre. Le malade marche sans appareil, cependant les mouvements de latéralité étant un peu exagérés, on lui fait porter un soulier avec deux tuteurs latéraux.

Les mensurations prises à ce moment donnent 2 centim. 1/2 de différence pour la longueur du tibia des deux côtés, mais il faut rendre compte de ce que le malade a beaucoup grandi pendant ces derniers temps ; la jambe et le pied gauches restent encore atrophiés, comme on le voit sur le

Fig. 2

dessin dû à l'obligeance de notre ami le Dr Lyot, chef de clinique du service. Les cicatrices que l'on voit encore sont dues à des raies de feu qui avaient été faites dans le temps autour du cou-de-pied.

Le raccourcissement total du membre gauche est de 6 centim. 1/2 dont 1 centim. pour le fémur, et 3 pour la hauteur du pied.

Obs. 88. — *Ostéomyélite prolongée du tibia. Abcès de l'extrémité supérieure de cet os; évidement. Implantation secondaire de fragments d'os décalcifiés.* Service de M. Le Dentu (Inédite).

A. P..., âgé de 32 ans, entre le 6 mai 1891, salle Malgaigne, nº 48.

A 11 ans, cet homme a eu une ostéomyélite aiguë, qui a débuté par l'extrémité inférieure du tibia; une incision a donné l'issue à une collection purulente, suivie d'une fistule pendant 7 ou 8 ans, et qui n'a cessé qu'après l'ablation d'un séquestre. Depuis lors il a eu de nombreuses poussées, à la hanche, à l'épaule, à la cuisse, etc. Il vient actuellement parce que depuis 15 jours, il souffre violemment dans la jambe gauche, à la suite d'une marche prolongée.

Depuis 8 jours, il y a du gonflement, de la gêne des mouvements.

Examen clinique. — Le malade porte de nombreuses cicatrices; sur la *jambe gauche*, il en existe une qui, partie de la malléole interne, remonte à 15 centimètres au-dessus; sur le péroné une autre.

A la *cuisse droite* près de sa partie inférieure, en dedans, il y a une autre cicatrice. Le trochanter de ce côté est augmenté de volume et fait avec le corps de l'os un angle ouvert en arrière; cette déformation serait consécutive à une fracture de cuisse datant de 12 ans.

Au niveau de la *fosse iliaque* externe gauche il existe une cicatrice, de même au *bras gauche*. il y en a deux à sa partie supérieure, et trois à la face postérieure de l'*épaule*. Au *bras droit* il en existe plusieurs, et le *poignet* est subluxé en arrière.

Toutes ces cicatrices sont déprimées, adhérentes à l'os et comme le malade n'est pas syphilitique, et que ni ses antécédents, ni l'examen ne permettent de penser à la tuberculose, il s'agit évidemment d'ostéomyélites multiples à répétition.

Actuellement, il présente à la partie moyenne du tibia, sur sa face interne, un point légèrement tuméfié, extrêmement douloureux, surtout à la pression, empêchant la marche et tout sommeil.

L'application d'emplâtre mercuriel belladoné, les calmants n'ayant amené aucun soulagement, et la température s'élevant chaque soir, M. Le Dentu se décide à intervenir.

Le 12 mai, le malade étant anesthésié et la bande d'Esmarch appliquée, une incision est pratiquée au centre du gonflement; le périoste épaissi et vascularisé est incisé et la face interne du tibia apparaît, présentant un piqueté rouge particulier. Avec la gouge et le maillet, on enlève une couche de tissu compact, et près du canal médullaire, on découvre un abcès gros comme une noisette. Avec le ciseau on fait sauter le tissu osseux voisin qui est infiltré de pus, et l'on obtient une cavité fusiforme ayant environ 12 centim. de long sur 3 ou 4 de large. Elle est soigneusement désinfectée, curettée et bourrée de gaze iodoformée. L'Esmarch n'est enlevé qu'après le pansement.

Le 27 mai, la cavité bourgeonnant bien, le malade est de nouveau anesthésié, et je remplis la cavité de morceaux d'os décalcifiés ; les parties molles et le périoste sont désinsérés des bords de la cavité auxquels ils adhéraient, malheureusement il est impossible d'amener en contact les bords de la peau et la cavité n'est pas complètement fermée. Un pansement iodoformé est fait.

Le 7 juin (12e jour) le pansement est changé ; il est rempli de sérosité brunâtre. Les lambeaux se sont un peu écartés, mais ne sont pas sphacélés, ils laissent apercevoir les morceaux d'os les plus superficiels qui ont pris une couleur blanchâtre et qui paraissent déjà fixés.

Le 21 juin, au 4e pansement, un petit os superficiel resté mobile et en partie résorbé s'en va avec le pansement ; les autres sont immobilisés et ne paraissent pas avoir diminué de volume. (L'examen microscopique de ce petit morceau d'os, a démontré que ses bords étaient festonnés, et que de nombreuses cellules embryonnaires remplissaient les encoches qui s'y étaient creusées ; il n'y avait pas trace d'organisation.)

Le 28 juin, la peau est de nouveau décollée et un des os superficiels solidement adhérent est enlevé pour pouvoir mettre en contact les bords de la peau ; des sutures maintiennent ces derniers.

Le 4 juillet, la plaie bourgeonne bien et se rétrécit de haut en bas, les os qu'on aperçoit dans la profondeur paraissent maintenus par les bourgeons charnus, ils sont toujours blanchâtres. La suppuration est très faible.

Le 5 août. Il ne reste plus qu'une plaie de 4 à 5 centim. de long, dans laquelle on aperçoit au fond des os grisâtres dans un espace de 2 à 3 cent. Elle suppure à peine et bourgeonne bien.

Le 26 août. Cicatrisation complète, le malade marche. Il existe une dépression d'un centimètre de profondeur seulement, au niveau du siège de l'opération.

Le malade est revu le 15 octobre, il fait le métier fatigant de garçon d'hôtel sans la moindre douleur.

Obs. 89. — *Séquestre ancien du calcanéum. Evidement de cet os. Implantation secondaire d'os décalcifiés.* Service de M. Le Dentu (Inédite).

H. E..., âgé de 57 ans, peintre en bâtiments, entre le 13 avril 1891, salle Malgaigne, n° 48.

Il est malade depuis 28 ans ; à cette époque il a reçu un coup de moellon derrière le talon et a eu des douleurs pendant quelques jours, qui disparurent.

Dix-huit mois après elles revinrent et il dut garder le lit pendant six mois, un abcès se forma au niveau de la face externe du calcanéum de la jambe droite et s'ouvrit spontanément ; une fistule en résulta, elle a persisté jusqu'à aujourd'hui avec des alternatives de rétention et de réouverture.

Il y a un mois, un nouvel abcès s'est formé en arrière de la malléole externe, un peu de gonflement gênant la marche jusqu'alors possible l'a décidé à venir à l'hôpital.

Examen clinique. — Bien que fortement scoliotique, il n'a jamais été malade.

En examinant le pied droit, on constate une tuméfaction du cou-de-pied, plus marquée sur la face externe, et entourant la malléole ; elle donne la sensation de fongosités siégeant dans la gaine des péroniers.

Une fistule située derrière la malléole conduit dans un foyer suppuré, non osseux. Plus bas, on trouve au niveau de la face externe du calcanéum un autre orifice fistuleux, un stylet introduit arrive sur le calcanéum et pénètre dans cet os.

Les mouvements de l'articulation sont conservés.

Malgré les pansements antiseptiques, le gonflement périmalléolaire augmente, la marche devient impossible, la suppuration très abondante.

Le 12 mai 1891. Le malade est anesthésié, la bande d'Esmarch appliquée ; M. Le Dentu fait une incision qui contourne la malléole ; il récline alors les tendons des péroniers latéraux soudés entre eux, entourés de tissu lardacé et de fongosités, et se guidant sur la sonde cannelée introduite dans la fistule, il détruit a surface externe du calcanéum et découvre un séquestre gros comme une noix, poreux, mobile dans une cavité à parois lisses et éburnées. Il est enlevé, et les parois de la cavité sont grattées, un lavage antiseptique est fait, les fongosités abrasées, un tamponnement iodoformé forme drain au niveau de la cavité, le reste de l'incision est suturé.

Le 31 mai, la suppuration est très peu abondante, la plaie bourgeonne bien, mais la cavité du calcanéum est lisse, blanche et ne tend pas à se combler.

J'implante quelques morceaux d'os décalcifiés, et laisse un petit drain. Quelques points de suture.

Le 7 juin, 1er pansement ; exsudation très légère, pas de fièvre, aucun phénomène réactionnel.

Le 11 juin, le drain est enlevé, aucune suppuration.

Le 21 juin, au 4e pansement les fils sont enlevés, la plaie paraît absolument cicatrisée, aucun suintement ne vient de la cavité osseuse, mais les bords de la plaie se sont épidermisés sans se réunir complètement, de sorte qu'en les écartant on aperçoit dans la profondeur des os blanchâtres.

Le 5 août, un avivement est fait et un point de suture pour tâcher d'amener l'occlusion complète.

Le 16 août. Cicatrisation complète, le malade marche, mais la guérison est un peu retardée par des poussées d'eczéma du pied consécutives aux pansements.

Ce cas montre que même chez un malade âgé, l'implantation d'os décalcifiés peut être essayée sans inconvénient. Dans ce fait les os implantés

n'ont pas paru se souder, à cause de l'état éburné des parois de la cavité, et de l'âge du malade.

Obs. 90. — *Nécrose du premier métacarpien. Résection totale. Implantation d'un os décalcifié.* Service de M. Le Dentu (Inédite).

B..., J., âgé de 50 ans, chauffeur, entre le 3 juin 1891, salle Malgaigne, nº 37. Cet homme n'a jamais été malade auparavant, à part des adénites cervicales scrofuleuses qu'il a eu dès l'âge de 2 à 3 ans, dont plusieurs ont suppuré et qu'il a fallu inciser. Il porte encore des deux côtés du cou une chaîne de ganglions dont plusieurs gros comme un œuf de pigeon, d'autres se sont éliminés en laissant des cicatrices. Dans l'aisselle gauche, il existe un ou deux gros ganglions.

Début. — Il y a 13 *mois*, il est tombé dans un escalier, son pouce gauche recourbé sous la main a supporté tout le poids du corps, il a immédiatement ressenti une vive douleur, et le doigt est resté complètement fléchi dans la paume de la main; un rebouteur l'aurait remis en place. Une douleur vive a persisté, suivie de tuméfaction. Dix jours après il a percé lui-même une petite pustule formée au-dessus de la tête du métacarpien. Depuis ce moment, la fistule a persisté, nécessitant deux à trois pansements par jour. Jusqu'alors il a refusé toute opération à cause de l'indolence de son mal, cependant les pressions exercées au niveau de la plaie causent une vive douleur.

Voyant que la sécrétion purulente ne tarissait pas, il se décide à l'opération.

Examen du malade. — Pas d'amaigrissement, pas de symptômes pulmonaires.

Au-dessus de l'articulation métacarpo-phalangienne du pouce gauche, on remarque un trajet fistuleux entouré d'une peau violacée et qui livre passage à un peu de sérosité purulente. La tête du métacarpien est augmentée de volume, très douloureuse à la pression ; le stylet introduit permet de constater que le métacarpien est dénudé sur une grande étendue, et qu'il est nécrosé. Les mouvements articulaires persistent, l'articulation est indemne, la lésion siège près de l'extrémité osseuse, dans la continuité de l'os.

Le 4 juin, le malade étant anesthésié et la bande d'Esmarch appliquée, M. Le Dentu fait une incision sur le dos du métacarpien et pratique la résection sous-périostée de la totalité de cet os qui s'en va par fragments. Les fongosités nombreuses au voisinage de la tête sont abrasées aux ciseaux et à la curette. L'articulation est saine. Lavages au sublimé et à l'eau phéniquée forte. Un os de chevreau entier, en forme de cylindre creux, décalcifié et conservé dans l'éther iodoformé, est interposé. Le érioste conservé est suturé au catgut, la peau au crin de Florence. Un drain à chaque extrémité de la plaie. Pansement iodoformé, attelle plâtrée. Le membre est maintenu dans une position élevée.

Le 11e jour le pansement est enlevé, la plaie est cicatrisée sauf aux deux extrémités par lesquelles s'écoule un peu de sérosité roussâtre.

Au 3e pansement (21 juin) les sutures et les drains sont enlevés, il y a toujours une fistule suppurant au niveau de l'ancienne ; le stylet introduit rencontre l'os intact et non résorbé.

Le 1er juillet. Le malade quitte l'hôpital et vient tous les jours faire changer son pansement.

Le 9. Il y a un peu de gonflement du dos de la main, une vive douleur au niveau de l'articulation phalango-métacarpienne ; un drain est remis profondément et quelques pansements humides font cesser les accidents inflammatoires.

Le 1er août. La cicatrisation est complète, le pouce est encore un peu raide, mais en bonne position, il y a des mouvements limités et pas de rétraction. On sent au niveau de l'os implanté une résistance marquée, qui indique la production de nouveau tissu osseux.

Le 15 septembre. Le malade est revu ; la reproduction osseuse, ce qui était à prévoir chez un homme de 50 ans, est imparfaite, de sorte que le pouce est un peu rétracté, mais non inutile. Il n'existe pas la moindre douleur dans les mouvements qui sont encore limités.

Obs. 91. — *Tuberculose du tarse. Résection du calcanéum, de l'astragale et du scaphoïde. Implantation d'os décalcifiés.* Service de M. Le Dentu (Inédite).

C..., M., 21 ans, entre le 3 juin 1891, salle Lenoir, n° 19, pour une affection du cou-de-pied gauche. Dès l'âge de 8 ans, elle a eu des adénites cervicales tuberculeuses suppurées qui durent actuellement et ont laissé de nombreuses cicatrices. A l'âge de 18 ans, un abcès est survenu au côté interne du cou-de-pied et s'est ouvert spontanément. Plus tard, nouvel abcès incisé par un médecin. Depuis le mois d'avril, elle ne peut plus marcher, le cou-de-pied s'est tuméfié et la suppuration est continuelle.

Réglée à 17 ans, elle perdait très peu de sang ; depuis 3 ans ses règles se sont arrêtées. Elle ne tousse pas. Une sœur a une carie costale.

Examen de la malade. — Scrofulides nombreuses du cou, des régions sus et sous-claviculaires.

Le membre inférieur gauche est atrophié, le cou-de-pied au contraire est tuméfié, volumineux, douloureux.

A la palpation on a une fausse fluctuation due à des fongosités situées surtout en dehors et au-dessous de la malléole externe. Il existe à ce niveau deux fistules peu distantes, qui conduisent un stylet sur un os dénudé, le calcanéum.

En dedans, on trouve une cicatrice d'ancienne fistule.

Les mouvements du pied sont très douloureux.

Il n'y a pas de fièvre, ni aucun symptôme pulmonaire.

Il s'agit évidemment de carie du calcanéum et peut-être d'autres os du tarse. M. Le Dentu décide, avant de recourir à l'amputation de la jambe, de faire une résection peu étendue.

Le 9 juin, la malade est anesthésiée, la bande d'Esmarch appliquée ; une incision contourne la malléole externe et divise un tissu lardacé et fongueux qui recouvre la surface du calcanéum. Cet os est friable et est enlevé totalement, par débris, avec la gouge de Legouest. Le scaphoïde et l'astragale nécrosés sont enlevés ensuite. Les foyers de fongosités sont curettés, un lavage à l'eau phéniquée forte est fait. Deux gros morceaux d'os de bœuf décalcifiés placés entre les malléoles remplacent l'astragale ; un long cylindre osseux prend la place du calcanéum, son canal médullaire est bourré d'os en morceaux.

Un drain interne est placé par une contre-ouverture, un autre est mis en arrière, un troisième en dehors. Sutures profondes au catgut, superficielles au crin de Florence. Un appareil plâtré est mis par-dessus le pansement iodoformé, le membre maintenu dans une position élevée, et la bande d'Esmarch enlevée.

Le 20 juin (11e jour) le pansement est changé ; une exsudation très considérable s'est faite, cependant les sutures ont tenu partout, excepté au niveau de la face externe où la plaie s'est désunie, laissant une vaste cavité ouverte, au fond de laquelle apparaissent des os blancs.

Le 29 juin les fils de suture sont enlevés ainsi que les drains, la cavité bourgeonne bien et se comble rapidement. Aucun gonflement de l'avant-pied, pas de douleurs.

Le 3 août la cicatrisation est à peu près terminée, il ne reste plus qu'une petite fistule qui sécrète très peu. Le talon est un peu raccourci, mais le pied qui n'avait aucune forme après l'ablation des os, et semblait inutile, est bien soudé à angle droit avec la jambe, et paraît devoir permettre l'usage du membre ultérieurement.

Le 1er octobre, la malade marche avec un appareil plâtré, il n'y a plus aucune fistule ; le pied, les ligaments, n'existant plus n'est pas très solide, mais un soulier spécial remédiera à cet inconvénient.

Le 15 octobre, le développement d'une adénite inguinale tuberculeuse suppurée force de nouveau la malade à garder le repos.

Obs. 92. — *Ostéomyélite du péroné et du 4e métatarsien. Résection de la totalité du métatarsien. Implantation d'un os décalcifié.* Service du Dr Le Dentu (Inédite).

P..., E., blanchisseur, 17 ans, entre le 12 mars 1891, salle Malgaigne, no 4.

A l'âge de 11 ans, à la suite d'un effort. il s'est fait une entorse du genou.

Quelques jours avant son entrée, il a ressenti une douleur sur le dos du

pied, consécutive à une excoriation; au bout de 4 à 5 jours il ne pouvait marcher. A ce moment survint un autre point douloureux au côté externe du genou avec gonflement et rougeur. En même temps il avait une forte fièvre.

Le 13 mars, la température est de 39°,5 le soir ; on trouve deux foyers fluctuants, l'un au niveau de la tête du péroné de la jambe droite, l'autre au niveau du 4e métatarsien du pied gauche, ils sont douloureux, recouverts d'une peau rouge. Ils sont incisés jusqu'à l'os, et l'on ne trouve pas de dénudation.

La fièvre tombe ; un épanchement dans le genou préexistant à l'incision disparaît après celle-ci.

Le 10 juin, la plaie du pied suppure encore, et un stylet arrive sur l'extrémité phalangienne du métatarsien nécrosée, et l'on sent des séquestres mobiles. Du côté du péroné il reste encore une fistule, mais avec le stylet on ne rencontre pas de point dénudé.

Ce jour-là, le malade étant chloroformé et l'Esmarch appliqué, nous faisons une incision passant par la fistule, sur le dos du 4e métatarsien, cet os malade dans toute son étendue, est enlevé par morceaux ; près de son extrémité phalangienne, nous trouvons un petit séquestre de 3 centim. de longueur et qui est extrait. Un curettage du trajet fistuleux est fait, et nous introduisons un os décalcifié long d'environ 5 à 6 centim. à la place du métatarsien. Les débris de périoste et les parties profondes sont suturées au catgut, la peau au crin de Florence, un drain est mis à l'angle antérieur de la plaie, le pansement appliqué et l'Esmarch enlevé.

Le 17 juin (7e jour) le pansement est changé, le drain enlevé, aucune tension, aucune douleur.

Le 21 juin, les fils sont enlevés, la peau est réunie sauf au niveau du drain.

Une petite fistule persiste sans aucun phénomène inflammatoire.

Le 3 août, cicatrisation complète, le malade marche sur son pied, sans aucune douleur.

Le 4e orteil n'est nullement rétracté et le pied a conservé toute sa longueur.

Le malade revient le *21 septembre* à cause de la fistule persistante du péroné qui nécessite une nouvelle opération. (Voir observation 96.)

Obs. 93. — *Ostéomyélite aiguë de l'extrémité inférieure du fémur. Abcès sous-périosté. Trépanation. Six mois après, séquestrotomie. Implantation d'os décalcifiés.* Service de M. Le Dentu (Inédite).

F..., H., âgé de 9 ans, s'est heurté la cuisse en décembre 1890; le lendemain la douleur devint si forte qu'il dut se coucher, la fièvre s'alluma, la partie inférieure de la cuisse se tuméfia, et le 7 janvier, on l'amena à l'hôpital Necker, où M. le professeur Le Dentu l'opéra séance tenante ; un

gros abcès occupant à la fois la région antéro-interne et la région postérieure de la cuisse à sa partie inférieure, nettement fluctuant, et nécessitant une intervention immédiate.

Sous le chloroforme, une incision sur la ligne médiane, au-devant de la partie antérieure et inférieure de la cuisse fut faite, et l'on arriva à une collection purulente située sous le périoste et contournant l'os.

L'extrémité inférieure du fémur paraissant augmentée de volume, un coup de ciseau fit sauter une lame éburnée, et l'on tomba sur une cavité médullaire contenant du pus disséminé par gouttelettes dans une substance gélatiniforme. Un curettage soigné fut fait. Un drainage interne, et un autre postérieur furent faits par des contre-ouvertures, un 3e drain laissé dans la plaie antérieure. La fièvre tomba, tout alla bien, mais le 10 juin, il persistait encore une fistule en avant, donnant passage à du pus de mauvaise odeur, entourée de bourgeons charnus, et conduisant sur le fémur sans qu'on puisse sentir de séquestre. L'état général était excellent il n'y avait pas de fièvre, l'enfant marchait sans béquilles et n'éprouvait aucune douleur, même en pressant latéralement le corps du fémur ou en ébranlant la cuisse en frappant sur le talon.

Six mois s'étaient écoulés depuis la première opération, un séquestre devait nécessairement entretenir cette suppuration.

Le 23 juin, l'enfant étant anesthésié, M. Le Dentu sans appliquer l'Esmarch fait une incision sur la face antérieure du fémur par le trajet fistuleux et met à nu cet os. Le périoste est récliné avec les parties molles, et l'on découvre une cavité irrégulière, dans laquelle sont plusieurs petits séquestres. Les parois anfractueuses de cette cavité sont régularisées avec le ciseau et le maillet, et l'on obtient une cavité oblongue de 4 cent. sur 3. Le trajet incomplètement fermé de la face interne du fémur est gratté, un drain y est placé. Deux morceaux d'os décalcifié sont placés l'un sur l'autre pour combler le déficit osseux ; le périoste suturé au catgut, la peau au crin de Florence. Un drain superficiel est placé à l'angle inférieur de l'incision. Pansement iodoformé.

Le 1er juillet (9e jour) au 1er pansement, la réunion est complète, sauf au niveau des orifices de drainage, les fils sont enlevés, pas de douleur locale. Un peu de sang dans le pansement.

Le 4. Très peu de suintement, le drain antérieur est enlevé, celui de la face interne raccourci de moitié.

Le 8. Ce drain est enlevé et le 15, l'enfant sort de l'hôpital complètement cicatrisé.

Quelque temps après, il se déclare une petite fistule qui cède à une ou deux injections de naphtol camphré.

L'enfant est revu le 1er octobre, il se porte parfaitement bien, marche sans douleur, il n'existe pas la moindre dépression au niveau du point osseux évidé, pas la moindre fistule.

Obs. 94. — *Ablation de séquestre à la suite d'une résection tibio-tarsienne pour fracture compliquée de jambe. Implantation d'os décalcifiés.* Service de M. Le Dentu (Inédite).

F..., I., âgé de 48 ans, négociant en vins, entre le 13 juin 1891, salle Malgaigne, n° 30.

Le 19 novembre 1890, une pièce de vin est tombée sur sa jambe; amené de suite à Necker on constata une fracture des deux os de la jambe, sus-malléolaire; les fragments supérieurs sortaient par une plaie, sur une longueur de dix centimètres. On fit la réduction, après une antisepsie rigoureuse, et mit une gouttière plâtrée par-dessus le pansement. Quinze jours après, malgré l'absence de fièvre, en changeant le pansement, on constata un peu de suppuration. Celle-ci ne tarit pas, la consolidation ne se fit pas.

Le 13 janvier 1891, M. Le Dentu débrida largement le foyer de la fracture, trouva les extrémités inférieures du tibia et du péroné dénudées; il y avait en outre une luxation de l'astragale qui s'était placée de champ, et était nécrosé; cet os fut enlevé, et 4 centim. de tibia et péroné réséqués. Le tibia fut suturé au calcanéum et le membre immobilisé.

Le 24 avril, le malade sortait avec un appareil silicaté et il ne restait plus qu'une toute petite plaie non cicatrisée.

Le 13 juin il revient, une nouvelle fistule s'est formée à la partie interne du cou-de-pied, et de petits fragments osseux s'en sont échappés à plusieurs reprises.

Le pied est uni solidement, à angle droit, avec les os de la jambe, la marche se fait bien malgré un raccourcissement de 4 centim., il n'y a aucun gonflement de la région.

Un stylet introduit par la fistule arrive sur des surfaces osseuses dénudées dans une petite étendue, et l'on pense qu'il existe une petite esquille dont l'ablation est nécessaire.

Le 23 juin 1891, le malade est anesthésié, et l'on fait par le trajet fistuleux une incision. Un foyer anfractueux situé au voisinage du scaphoïde est mis à jour, on en retire plusieurs petits séquestres. Les parois de cette cavité sont formées en arrière et en haut par le tibia soudé au calcanéum, en bas et en avant par les os du tarse; elles sont grattées, régularisées, et il reste enfin un vide gros comme une noix. On le comble avec 3 rondelles d'os décalcifiés d'environ 3 centim. de diamètre.

La partie postérieure de l'incision ne put être réunie à cause du mauvais état des téguments, il resta donc une brèche qu'on combla avec de la gaze iodoformée.

Le 1er juillet (9e jour) le 1er pansement est fait, les fils enlevés; la partie de la plaie suturée est réunie. Un suintement assez abondant s'est produit, mais il n'y a pas de douleur locale, pas d'élévation de température.

Le 14 juillet, la plaie bourgeonne bien et est en train de se fermer.

Le 4 août, la cicatrisation est presque complète.

Le malade quitte l'hôpital guéri vers la fin d'août. Il est revu au commencement de novembre en excellent état; presque pas de dépression au niveau de l'implantation, pied solidement ankylosé à angle droit, pas la moindre fistule.

Obs. 95. — *Evidement de la partie supérieure du tibia pour ostéite tuberculeuse. Implantation d'os décalcifiés.* Service de M. Le Dentu (Inédite).

D.., V., âgé de 27 ans, pâtissier, entre le 17 juin 1891, salle Malgaigne, nº 37.

Ce malade n'a eu comme antécédents qu'une syphilis en 1886, soignée à l'hôpital du Midi, et des rhumatismes articulaires aigus en 1884.

Il y a deux ans il a eu une longue bronchite qui dure encore en partie.

En février 1890 il a été atteint d'une ostéite du 1er métatarsien droit, il s'est formé un abcès qui a été gratté en août de la même année.

Le 15 juillet la partie supérieure du tibia droit devint douloureuse, un abcès s'est formé rapidement et en août il a subi l'incision et le grattage de ce foyer. Le 1er octobre 1890, nouveau grattage du métatarsien et du genou.

Enfin en décembre, M. Le Dentu fit la résection du 1er métatarsien et un nouveau grattage du tibia.

Actuellement on trouve à la partie supérieure de la face interne du tibia une dépression profonde au fond de laquelle existent deux fistules qui conduisent sur le tibia, elles donnent issue à un peu de pus. Au-dessous de cette dépression, se trouve une tumeur fluctuante de la grosseur d'un œuf de pigeon et qui existe depuis le mois de juin à la suite de la fermeture d'une fistule.

La pression sur la partie supérieure du tibia est douloureuse, jusqu'au niveau de l'interligne articulaire.

La respiration est soufflanle au sommet droit, et pendant 3 semaines on relève l'état général du malade en injectant tous les jours 2 seringues de Pravaz de gaïacol iodoformé en différents points du tissu cellulaire sous-cutané.

Le 7 juillet 1891, l'état général s'étant bien relevé, le malade est chloroformé, la bande d'Esmarch appliquée ; une incision cruciale au niveau du trajet fistuleux met à nu la face interne du condyle interne du tibia ; avec la gouge et le maillet, on creuse une vaste cavité dans le tibia, et qui se dirige vers la face externe de cet os. Une autre incision en dehors, est faite sur le condyle externe, et à ce niveau, un évidement est pratiqué, en sorte qu'il reste finalement une vaste cavité qui s'ouvre en tunnel sur la face interne du tibia d'une part, de l'autre au niveau du condyle externe, en avant de la tête du péroné, par un orifice moins considérable.

Les fongosités tuberculeuses siégeant dans le trajet sont curettées. Lavage au sublimé.

Huit gros morceaux d'os décalcifié comblent cette cavité qui a les

dimensions d'une grosse mandarine, deux autres creusés en drain sont introduits dans le condyle externe. Le périoste est rapproché autant que possible avec un surjet de catgut, et la peau suturée au crin de Florence. Pansement iodoformé. Le membre est maintenu élevé dans une gouttière, puis l'Esmarch enlevé.

Le 11 juillet, 1er pansement ; pas la moindre suppuration.

Le 20 juillet, les angles des lambeaux se sont sphacélés et laissent une ouverture assez vaste dont les bords suppurent légèrement. Aucune suppuration ne vient de la profondeur, pas le moindre phénomène réactionnel.

Le 2 août, la vaste cavité des parties molles bourgeonne bien, et suppure très peu.

Le 1er octobre la cicatrisation est bien avancée, mais il existe au niveau du condyle interne du fémur, bien au-dessus du siège de la dernière opération, un foyer tuberculeux qui nécessitera peut-être une nouvelle intervention.

Le 25 octobre. Le foyer constaté a bien diminué sous l'influence du traitement général (injections sous-cutanées de gaïacol iodoformé) cependant la cavité bourgeonne mal et il est probable qu'il faudra une nouvelle intervention pour activer l'ossification.

Obs. 96. — *Résection des deux tiers supérieurs du péroné pour ostéomyélite chronique. Implantation d'os décalcifiés.* Service de M. Le Dentu (Inédite).

Le même jeune homme qui a fait l'objet de notre 6e cas, est revenu le 21 septembre 1891.

Il persistait en avant de la tête du péroné un trajet fistuleux, suppurant, qui conduisait sur le péroné dénudé et nécrosé, Un foyer de fongosités entourait ce trajet ; une autre fistule existait sur la face postérieure de l'extrémité supérieure du péroné. La marche pouvait se faire sans douleur, mais la persistance de cette suppuration depuis 7 mois indiquait la présence d'un séquestre.

Le 26 septembre M. le Dr Nélaton, professeur agrégé, suppléant M. le professeur Le Dentu, fit l'opération suivante : Le malade étant chloroformé, la bande d'Esmarch appliquée, une incision fut faite au niveau de l'extrémité supérieure du péroné, l'os mis à nu, les parties molles furent réclinées avec la rugine et une pince coupante fit sauter l'extrémité supérieure du péroné. Les lésions descendant plus bas, il fallut débrider dans cette direction, et après plusieurs évidements successifs, on aperçut l'extrémité d'un séquestre pointant hors du canal médullaire ; une fois extrait, on vit que c'était une aiguille longue de 7 cent. ; le péroné augmenté de volume, nécrosé dans une grande partie de son étendue, fut enlevé dans toute cette étendue, et lorsque les limites du tissu sain furent atteintes, il ne restait qu'à peine le tiers inférieur de l'os.

Une plaie des deux tiers de l'étendue de la jambe restait, les trajets fistuleux furent curettés, lavés au chlorure de zinc, iodoformisés.

Le périoste était conservé sur une certaine étendue. Deux gros morceaux d'os de bœuf décalcifiés, larges de 3 centim., placés bout à bout, furent mis à la place de l'os enlevé : un surjet au catgut fixa les parties molles au-dessus, la plaie fut suturée, drainée par l'angle supérieur, et l'Esmarch ne fut enlevé qu'après le pansement terminé.

Le 3 octobre. 1er pansement ; pas le moindre phénomène douloureux, la plaie est réunie, et il n'existe qu'au niveau du drain un peu de suppuration, là où existait le trajet fistuleux.

Le 25 octobre. La cicatrisation est en bonne voie, il est encore impossible de se prononcer sur le résultat au point de vue de la régénération osseuse, mais l'innocuité de l'introduction de gros morceaux d'os décalcifiés est encore une fois démontrée.

CONCLUSIONS

1° La *difficulté* de trouver des os vivants pour la transplantation, la crainte de greffer chez un sujet, sain d'ailleurs, un os *malade* (syphilis, tuberculose) ; le fait que les greffes vivantes ne prennent que dans des tissus absolument *aseptiques,* qu'elles se *résorbent* souvent, et n'ont qu'un rôle temporaire, ont donné l'idée de substituer dans beaucoup de cas aux os vivants des *os morts.*

Ces os, *décalcifiés* pour augmenter la rapidité de la résorption, conservés dans des liquides antiseptiques, faciles à préparer, à conserver comme le matériel des sutures et des ligatures, et par conséquent à avoir toujours prêts sous la main, ont l'avantage de pouvoir être employés même dans les cas où il y a eu suppuration des tissus environnants.

Ils peuvent servir à combler des *cavités osseuses* creusées dans la diaphyse des os longs pour abcès profonds, nécroses simples ou tuberculeuses, ostéomyélite chronique, ablation de séquestres anciens.

Dans ces cas, le mieux est d'employer de gros fragments d'os de bœuf décalcifiés pendant huit jours dans l'acide chlorhydrique au dixième, et conservés dans l'éther iodoformé. Ils permettent d'obtenir une réunion par première intention en suturant les téguments par-dessus la cavité entièrement comblée.

Ils conviennent également pour remplacer des *os longs* que l'on a dû enlever à la suite de lésions étendues et dans les *résections osseuses dans la continuité* pour ablation de tumeurs, pour cals vicieux ou traumatismes, mais certaines conditions sont nécessaires pour la réussite : la jeunesse du sujet, la conser-

vation d'un étui périostique ou osseux, l'ablation complète des lésions et l'antisepsie absolue du foyer. L'os décalcifié n'a qu'un rôle temporaire, celui de soutien provisoire, si le sujet est trop âgé, ou s'il manque dans le voisinage une source d'ossification nouvelle, le transplant se résorbe et finit par disparaître.

Dans les cas de *pseudarthroses*, les os décalcifiés peuvent être employés sous forme de chevilles maintenant en contact les deux fragments, ou bien ils peuvent être interposés entre les deux fragments laissés écartés, pour éviter un raccourcissement du membre.

Dans les résections du genou, on peut maintenir leurs deux os en contact avec des chevilles d'os décalcifiés. On peut également obturer des orifices de *trépanation du crâne*, ou de *spina-bifida* au moyen de disques d'os décalcifiés.

Dans l'*uranoplastie* on pourrait soutenir les lambeaux au moyen d'une plaque osseuse décalcifiée.

Dans tous ces cas, il ne se produit aucune réaction dangereuse, il est rare qu'on soit forcé d'enlever les os implantés ; quelquefois ils peuvent être conservés malgré la suppuration, mais si celle-ci survient par suite d'un état antiseptique insuffisant de la cavité qui les contenait, il vaut mieux les enlever, attendre la période où les parois de la cavité sont en plein bourgeonnement et procéder à une *implantation secondaire*.

Des *cylindres* ou des *articulations d'ivoire* ont servi à remplacer des os ou des articulations réséqués ; mais si les observations prouvent que sous le couvert de l'antisepsie on a pu maintenir pendant quelque temps ces corps étrangers dans les tissus vivants, le résultat fonctionnel définitif n'a pas été démontré.

2° Dans certains cas, on est obligé de reconstituer un *os entier*, enlevé avec son périoste, et ce n'est plus un soutien provisoire qu'il s'agit de trouver, c'est de l'os actif qu'il faut transplanter ; alors on aura recours aux *greffes vivantes*, *fragmentaires*, provenant d'os humains, pris dans le voisinage de la ligne épiphy-

saire chez des sujets jeunes; ces fragments semés en grand nombre dans le point où on veut obtenir un os nouveau selon la méthode de Mac Ewen, sont de véritables centres d'ossification, c'est lentement, à la suite de greffes successives, d'opérations répétées que l'on arrivera à un résultat. Les os d'*animaux* peuvent aussi être employés, si l'on a soin de procéder avec l'asepsie la plus exacte.

3° Au point de vue *expérimental*, il résulte des recherches d'Adamkiewicz que les fragments osseux vivants transplantés dans un autre os se soudent à celui-ci au moyen d'un tissu conjonctif riche en noyaux ; des bords de l'os récepteur partent des aiguilles d'ossification, tandis qu'apparaissent dans le tissu conjontif des îlots d'os nouveau.

Le tissu conjonctif diminue tandis que ces îlots s'accroissent et il arrive un moment où (après plusieurs mois) il y a continuité osseuse complète entre l'os implanté et le terrain mère ; alors les injections vasculaires démontrent la continuité entre les deux tissus.

Dans l'*implantation d'os décalcifiés*, les choses se passent à peu près de même, l'os implanté se soude à l'os récepteur par du tissu conjonctif, des travées d'ossification partant de l'os récepteur pénètrent le transplant, mais tandis que dans la greffe vivante, ce dernier vit et s'accroît, l'os décalcifié se résorbe peu à peu et finit par être remplacé entièrement par de l'os nouveau. Dans les deux cas la perte de substance est comblée également.

En somme, l'os mort ne se comporte pas comme un corps étranger puisqu'il ne s'enkyste pas, et qu'il n'est pas éliminé, au contraire, il se soude intimement et joue le rôle de soutien temporaire.

INDEX BIBLIOGRAPHIQUE.

Adamkiewicz — Ueber Knochen Transplantation (Acad. sc. Vienne, 1889). *Wiener Mediz Blätter*, 1889, XII, 355 et n° 1, p. 390, et *Semaine médicale*, 1889. p. 14 et 191.

Aldoff (I.). — Moyen de remédier aux pertes de substance osseuses (Soc., méd. Berlin) *Sem. méd.*, 1890, p. 40.

Bert (P.). — *Greffe animale.* Th. Paris, 1863.

Bogdanowsky. — *Pétersb. med. Zeitschr.*, 1860.

Cecherilli, Ferrari. — *Archivio di orthopedia*, 1886.

Deaver (I. B.). — Secondary bone implantation by a modification of Senn's method *Med. news Philad.*, 1889. LV, 714, 28 déc.

Félizet. — Greffes médullaires. *Acad. sc.*, 1873.

Ferrari. — Assoc. méd. Italienne Pérouse. *Sem. méd.*, 1885, p. 324.

Flourens. — *Théorie expérimentale de la formation des os*, 1847.

— *Comptes rendus Acad. se*, 8 août 1859.

Gill. — Greffe osseuse. *Lancet*, 26 octobre 1889, p. 848.

Giordano. — Nouvelle méthode de conservation des membres dans les pertes de substance osseuse étendues. *Arch. di orthopedia*, 1890, n° 5; *Centralbl. f. chir.*, 1891, n° 36.

Glück (Th.). — Invagination de morceaux d'ivoire. *Berlin. Klin. Woch.*, 11, et 18 août 1890, p. 732-752.

— Résultats expérimentaux concernant les sutures, greffes, et l'emploi des tampons résorbables en chirurgie. *Cent. f. Chir.*, n° 25, p. 15. *Deutsch médic. Zeitung*, 28 avril (391-392).

Hamilton. — Eponges antiseptiques. *Edinburg med. J*, nov. 1881, p. 385.

Heine. — *Feigel's Chirurg. Atlas.* Würzbourg, 1850.

Hopkins and Penrose. — On the organization and absorption of sterilized dead bone dowels. *J. of Americ. Assoc.*, Chicago, 1890, XIV, 505-508.

Jaksch. — Greffe osseuse crânienne. *Wiener mediz Woch.*, n° 38, 1889, p. 1436.

Juettner (O.). — La méthode d'hétéroplastie de Glück avec l'observation du 1er cas traité en Amérique. *Internat. J. Surg.* N.-Y., p. 77-79, 1891.

Kosmowsky. — *Archiv. f. norm. und path. Histologie und klin. Medicin*, 1873, p. 48.

Krönlein. — Sarcome du radius. Os artificiel en ivoire. *Corresp. Blatt. f. schweizer Aerzte*, 1er juil. 1890.

Kümmel. — Greffes osseuses. *Münch. med. Woch.*, 28 oct. 1890.

— Sur l'implantation d'os. *Deutsche medizin Wochenschrift.* Leipzig, 12 mars 1891 n° 11.

Lannelongue et **Vignal.** — Recherches expérimentales sur la greffe de l'os mort, dans l'os vivant, *Bul. Soc. chir.*, p. 373, 1882.

Lesser. — *Deutsche Zeitsch. f. Chir.*, III, 1876.

Lucas-Championnière. — Trépanation du crâne. *Soc. chir.*, 10 juin 1891.

Lücke et **Kraske.** — Fermeture des grandes cavités osseuses opératoires. *Berlin, klin. Woch.*, 28 oct. 1889, p. 945.

Mac Ewen. — Transplantation osseuse. *Rev. Chir.*, 1882.

— The osteogenic factors in the development and repair of bone. *Annals of Surgery.* Saint-Louis, 1887, p. 289-306.

Mackie (W.). — Clinical observations on the healing of aseptie bone cavities by Senn's method. of implantation of antiseptic decalcified bone. *Med. News Philad.*, 1890, LVII, 202-210.

Marshall. — Greffe osseuse du maxillaire inférieur. *Journ. of Am. med. Assoc.* 1887, p. 345.

Middeldorpf. — *Gunsburg's Zeitschr für klin. Med.*, 1852.

— *Réunion des naturalistes et médecins Allemands à Heidelberg*, 1889.

Mikulicz. — Evidement du calcanéum. *Berlin. klin. Woch.*, 30 juin 1890.

Miller. — Greffe osseuse avec os décalcifiés. *Lancet*, 20 sept. 1890, p. 618.

Moisson. — *Méthodes d'oblitération des pertes de substance crânienne.* Th. Paris, 1891.

Mossé. — Recherches sur la greffe osseuse après la trépanation du crâne. *C. R. Soc. biol.*, 3 nov. *Gaz. hebd. méd.*, 30 nov. 1888. *Gaz. hebd. de Montpel.*, X, 578-589, 1888.

Murray. — Greffe osseuse avec os décalcifiés. *Lancet*, 4 oct. 1890.

Nussbaum. — Traitement des fractures non consolidées par la transplantation d'os. *Aerzliches Intelligenz Blatt*, 23 fév. 1875.

Ochotin. — Beiträge zur Lehre der transplantation todter knochentheile. Pathol. Institut. zu Berlin. *Virchow's Archiv.*, Bd 124, 1891.

Oldwight. — Implantation d'os décalcifiés. *Ontario medical Association*, 3 et 4 juil. 1891, et *Medical Record*, 1er août 1891.

Ollier (I.). — Recherches expérimentales sur les greffes osseuses *Journ. de Physiologie de l'homme et des animaux*, t. III, 1860.

Ollier (L.). — *Traité de la régénération des os*, t. I et II, 1867.

— Greffes osseuses. *Bull. Acad. méd.*, 2 avril 1872.

— *Traité des résections ostéoplastiques*, 1885, 89, 91.

— De la greffe osseuse chez l'homme. *Arch. de phys. norm. et path.* Paris. 1889, p. 166-180, nos 1 et 2 janvier avril, 1889.

— Ostéogenèse chirurgicale. *Rev. chir.*, 1891, février, p. 97-128.

Patterson. — Pseudarthrose, greffe d'os de chien. *Lancet*, 1878, vol. II, p. 537.

Phelps. — Greffes osseuses d'animaux à l'homme. *New York medical Record*, 21 février 1891.

Poncet (A.). — Des greffes osseuses dans les pertes de substance étendues du squelette. *France méd.*, Paris, 1886, II, 1470-1473.

— *Cong. franç. de chir.* de 1886. Proc.-verb., etc. Paris, 1887, II, 363-368.

— Transplantation osseuse interhumaine (massive) dans un cas de pseudarthrose du tibia gauche. *France méd.* Paris, 1887, 502-505. *Gaz. hôp.*, Paris, 1887, 362 *C. rend. Acad. sc.* Paris, 1887.

— Résultats éloignés des greffes osseuses dans les pertes de substance osseuse étendues, *Rev. chir.*, 1889, p. 810. *Cong. français de chir.*, 1889. Proc.-verb. etc. Paris, 1890, II, 301-305.

Ricard. — Greffe osseuse crânienne. *Gaz. hôp.*, 23 juillet 1891. *Acad. méd.*, 21 juillet 1891.

Ricketts (B. M.). — Quelques considérations sur les greffes osseuses et cutanées *New York State Medical Association*, octobre 1890.

Routier. — Résection du maxillaire inférieur. Greffe osseuse. *Bul. Soc. chir.*, 1888 p. 456, Pseudarthrose du péroné. Cheville d'os de veau. *Bul. Soc. chir.*, 1890, p. 522.

Schede. — Ueber die Heilung von Vunden unter dem feuchten Blutschorf. *Arch. f. klin. Chir. Berl.*, XXXIV, 245-266, 1886. *Verhandl. d. deutsch. Gesellsch. f. Chir. Berl.*, 1886, XV, p. 2, 62-83.

Schmitz. — Transplantation von knochen und Nerven. *Jahrbuch der Naturwissenschaften.* Freiburg i. Br., 1890, 391-393.

Seydel. — Nouvelle méthode pour combler les pertes de substance étendues du crâne. *Cent. f. chir.*, n° 12, p. 209, 1889.

Shermann (H. M.). — Bone transplantation. *Pacific Record of Medicin and Surg.* San Francisco, 1888, XXXI, 7-16.

— Reproduction of the entiere phalanx of the thumb by a single bone graft. *Pacific M. J. San Franc.*, 1889, 357.

Sherwood. — Transplantation de fémurs de lapin pour fracture non consolidée de l'avant-bras. *Medical Record*, septembre 1890.

Sénique (A.). — *Traitement des pseudarthroses par la résection.* Th. Nancy, 1889, n° 299.

Senn (N.). — On the healing of aseptic bone cavities by implantation of antiseptic decalcified bone. *The American J. of the Medical Sciences.* Philadelphie XCVIII, 219-243, 1889.

— *J. Nat. Ass. Railway Surg. Fort-Wayne*, 1889-1890, II, 263-277.

Tauber (**Alexandre**). — De l'allongement des os. Journal russe. B. M. *Ofcypnok*, 1878.

Thiem. — Ueber aseptische resorbirbare Tamponade. *Verhandl. d. deutsch. Gesellsch. f. Chir.* Berl., XVIII, Heft. 2. 79-83, 1889.

Watson Pike. — Accidental bone grafting. *Brit. M. J.* Lond., 1889, p. 1331.

Weir (R.). — Nécrose du tibia. Greffes. *Med. News.* Philad., 1890, p. 125.

White (W.). — Emploi de fragments osseux vivants comme moyen d'union après les résections osseuses et articulaires. *Lancet*, 18 août 1888.

White (J. W.). — The transplantation of bone; wirth the illustrative cases. *University Medical Magazin.* Philad., 1889-90, II, 130-138.

Wolf. — Die osteoplastik in ihren Beziehungen zur chirurgie und Physiologie. *Arch. fur klin. Chir. de Langenbeck*, 1863, p. 203.

IMPRIMERIE LEMALE ET Cie, HAVRE

BOULAY, ancien interne des hôpitaux. — **Des affections pneumocoques indépendantes de la pneumonie franche.** Prix..... 5 fr.
CALOT, ancien interne des hôpitaux. — **De la cholécystectomie.** 6 fr.
CANNIOT, ancien interne des hôpitaux. — **De la résection du bord inférieur du thorax pour aborder la face convexe du foie.** 2 fr. 50
CAUSSADE, ancien interne des hôpitaux. — **De la néphrite pneumonique.** Prix..... 8 fr.
COURTOIS-SUFFIT, ancien interne des hôpitaux. — **Les pleurésies purulentes.** Prix..... 7 fr.
CUVILLIER, ancien interne des hôpitaux. — **Tumeurs adénoïdes du pharynx nasal chez l'adulte.** Prix..... 2 fr. 50
DECRESSAC, ancien interne des hôpitaux. — **Contribution à l'étude de la chirurgie du cerveau basée sur la connaissance des localisations.** Prix..... 6 fr.
DELAGÉNIÈRE, ancien interne des hôpitaux. — **De la cholécystentérostomie. Abouchement de la vésicule biliaire dans l'intestin.** Prix..... 5 fr.
GUIBERT, ancien interne des hôpitaux. — **La vision chez les idiots et les imbéciles.** Prix..... 3 fr.
HUDELO, ancien interne des hôpitaux. — **Contribution à l'étude des lésions du foie dans la syphilis héréditaire.** Prix..... 5 fr.
LEGRY, ancien interne des hôpitaux. — **Contribution à l'étude du foie dans la fièvre typhoïde.** Prix..... 4 fr.
LEGUEU, ancien interne des hôpitaux. — **Des calculs du rein et de l'uretère au point de vue chirurgical.** Prix..... 5 fr.
LENOIR, ancien interne des hôpitaux. — **Étude de l'albuminurie chez les phtisiques.** Prix..... 3 fr.
LION, ancien interne des hôpitaux. — **Nature des endocardites infectieuses**, avec quatre planches en couleur. Prix..... 5 fr.
LUZET, ancien interne des hôpitaux. — **Étude sur les anémies de la première enfance et sur l'anémie infantile pseudo-leucémique.** Prix..... 6 fr.
LYON, ancien interne des hôpitaux. — **L'analyse du suc gastrique, sa technique, ses applications cliniques et thérapeutiques.** 5 fr.
MAUNY, ancien interne des hôpitaux. — **Étude sur les ruptures intrapéritonéales des kystes hydatiques du foie.** Prix..... 2 fr. 50
PFENDER, ancien interne des hôpitaux. — **Étiologie des luxations congénitales de la hanche.** Prix..... 2 fr. 50
REBOUL, ancien interne des hôpitaux. — **Contribution à l'étude du traitement de la tuberculose des os des articulations et des synoviales tendineuses. De l'emploi des antiseptiques et en particulier du naphtol camphré.** Prix..... 7 fr.
SARDOU, ancien interne des hôpitaux. — **Traitement des cals vicieux avec chevauchement par l'ostéotomie oblique.** Prix..... 2 fr. 50
TÉMOIN, ancien interne des hôpitaux. — **Contribution à l'étude des prolapsus génitaux.** — Prix..... 3 fr.
TISSIER (Paul), ancien interne des hôpitaux. — **Essai sur la pathologie de la sécrétion biliaire. Etude chimique, expérimentale et clinique.** Prix..... 5 fr.
VIGNARD, ancien interne des hôpitaux. — **Prostatotomie et prostatectomie.** Prix..... 4 fr.
VIGNEROT, ancien interne des hôpitaux. — **Contribution à l'étude des néphrites.** Prix..... 2 fr. 50

IMPRIMERIE LEMALE ET Cie, HAVRE

COLUMBIA UNIVERSITY LIBRARIES (hsl,stx)
RD 118 B96 C.1
La greffe osseuse chez l'homme et l'impl
2002092158